



Hidatidosis periapendicular en un adulto mayor: reporte de un caso

Periappendiceal hydatid disease in an elderly patient: a case report

Mario Velásquez-Roque¹, Agueda Muñoz del Carpio Toia², Luis Velásquez-Ortega¹, César Velásquez Lazo^{2a}

1 Hospital Alfredo Callo Rodríguez. Sicuani, Cusco, Perú.

2 Universidad Católica de Santa María. Arequipa, Perú.

a Estudiante

Correspondencia

Mario Velásquez Roque
mariocesar1410@gmail.com

Recibido: 18/05/2016

Arbitrado por pares

Aprobado: 08/06/2016

Citar como: Velásquez-Roque M, Muñoz del Carpio Toia A, Velásquez-Ortega L, Velásquez Lazo C. Hidatidosis periapendicular en un adulto mayor: reporte de un caso. Acta Med Peru. 2016;33(2):146-9

RESUMEN

La hidatidosis es una zoonosis causada por los *Echinococcus granulosus* y *Echinococcus multilocularis* de forma más frecuente. La localización primaria peri apendicular es sumamente rara. Se presenta el caso de una paciente de 63 años. Procedente de zona alto andina del Cusco. Destaca la crianza de ganado vacuno, ovino y canes. Presentó síntomas de enfermedad por un lapso de 10 años aproximadamente. La sintomatología predominante era dolor abdominal en hemi-abdomen derecho. Al examen médico se localizó masa tumoral móvil en fosa iliaca derecha. La ecografía evidenció litiasis vesicular y masa quística compleja en hemi-abdomen inferior derecho, sugerente de hidatidosis peritoneal. Se realizó colecistectomía y quistectomía total (con adherencia al apéndice cecal). El resultado histopatológico confirmó el diagnóstico de quiste hidatídico peri apendicular de 10 x 8 cm, y apendicitis catarral aguda. La importancia de este caso se basa en la infrecuente localización peri apendicular del quiste hidatídico a nivel mundial y nacional.

Palabras clave:

Hidatidosis; Salud de la tercera edad; Dolor abdominal; Enfermedades peritoneales (fuente: DeCS BIREME).

ABSTRACT

Hydatid disease is a zoonotic disease caused most frequently by *Echinococcus granulosus* and *Echinococcus multilocularis*. A periappendiceal primary location is extremely rare. The case of a 63-year-old patient is presented. She is from a high Andean region in Cusco. She has had contact with cattle, sheep, and dogs. She had symptoms of disease for a period of approximately 10 years. The predominant symptoms were abdominal pain in the right hemi-abdomen. The physical examination revealed a mobile tumor mass in the right iliac area. The ultrasound scan evidenced cholelithiasis and complex cystic mass in the lower right hemi-abdomen, suggesting peritoneal hydatidosis. A total cholecystectomy and cystectomy was performed (with adherence to cecal appendix). Histopathological results confirmed the diagnosis of a periappendiceal hydatid cyst measuring 3.94 x 3.15 inches, and acute catarrhal appendicitis. The importance of this case is based on the unusual location of a primary hydatid cyst.

Key words:

Hydatidosis; Health of the elderly; Abdominal pain; Peritoneal diseases (source: MeSH NLM).

INTRODUCCIÓN

La hidatidosis es una zoonosis causada principalmente por el parásito *Echinococcus granulosus* y es considerada como un problema de salud pública en zonas de crianza de ganado, de países Latinoamericanos como Perú, Chile, Brasil, Uruguay y Argentina [1]; siendo la prevalencia para Perú de hasta 5% de la población [2]. El Perú en la actualidad, es probablemente el país de las Américas con una mayor incidencia y prevalencia de quiste hidatídico; sin embargo, hay departamentos con más altas tasas de incidencias entre estos los departamentos de Junín, Huancavelica y Cerro de Pasco con mayor número de casos reportados [3-5].

La apendicitis aguda afecta a un 7% de la población general, y es considerada como la causa más común de emergencia quirúrgica en adultos jóvenes, sin embargo, es rara en los infantes y en el adulto mayor [6]. La asociación entre infecciones parasitarias y apendicitis ha sido profundamente investigada sin embargo es extremadamente rara [7,8].

La hidatidosis se localiza predominantemente en órganos internos especialmente el hígado y el pulmón pero es considerado como una causa rara la ubicación periapendicular, entre ambas localizaciones a nivel internacional se considera la hepática como la forma de presentación más frecuente, particularidad que en Perú no se cumple siendo en este caso a nivel pulmonar, debido a que en las alturas se incrementa la dilatación y el volumen capilar en los pulmones, lo que explicaría el mayor predominio a nivel pulmonar [9,10].

Un dato importante a tener en cuenta es que ningún órgano es inmune a la infección por este parásito, pudiendo afectar a órganos tales como riñón, bazo, hueso, tiroides, cerebro, mama entre otros [11,12].

REPORTE DE CASO

Paciente mujer de 63 años procedente de zona rural alto andina, de ocupación ganadera, con historial de masa tumoral a nivel de hemi-abdomen inferior derecho por 10 años, con historial de dolor abdominal tipo cólico en hipocondrio derecho, y dolor continuo en fosa iliaca derecha con historial de evaluación en varios puestos de salud periféricos de la provincia de Canchis - Cusco y con diagnósticos presuntivos de colecistitis crónica y quiste ovárico derecho. Es transferida al Hospital "Alfredo Callo Rodríguez" de Sicuani, que cuenta con mayor nivel resolutivo, por un cuadro de dolor abdominal agudo en fosa iliaca derecha. Al examen médico se palpa tumoración de 10 x 8 cm que corresponde a planos profundos, dolorosa y móvil. Se solicita radiografía de tórax, en la que se descarta quiste hidatídico pulmonar y ecografía abdominal, en la que se evidencia masa quística compleja en hemi-abdomen inferior derecho, sugerente de hidatidosis peritoneal, coledocistitis múltiple y hepatopatía difusa moderada, se descarta quiste hidatídico hepático.

Se decide intervención quirúrgica realizándose una laparotomía que concluyó en una colecistectomía convencional y exéresis de tumoración abdominal, los hallazgos intra-operatorios

fueron: vesícula de 15 x 7 cm pared engrosada, con múltiples litiasis y tumoración quística de 10 x 8 cm totalmente adherida a epiplón, peritoneo parietal, y al apéndice cecal (Figura 1). Se envía muestra (tumoración quística + apéndice cecal) a examen histopatológico, que concluyó como diagnóstico: quiste hidatídico variante racemosa y apendicitis catarral aguda (Figuras 2 y 3). Se indica tratamiento postquirúrgico de albendazol 400 mg c/12 h por 30 días. La paciente es dada de alta al tercer día de la cirugía sin complicaciones.

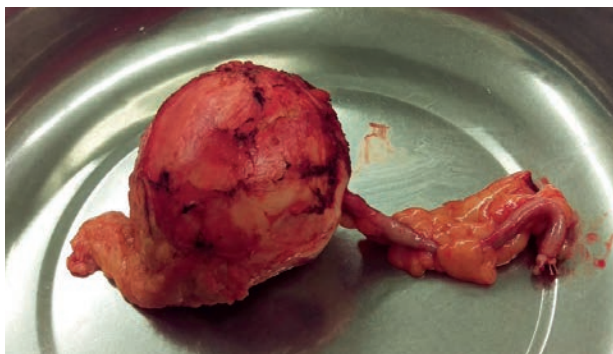

Figura 1. Pieza operatoria muestra quiste periapendicular.

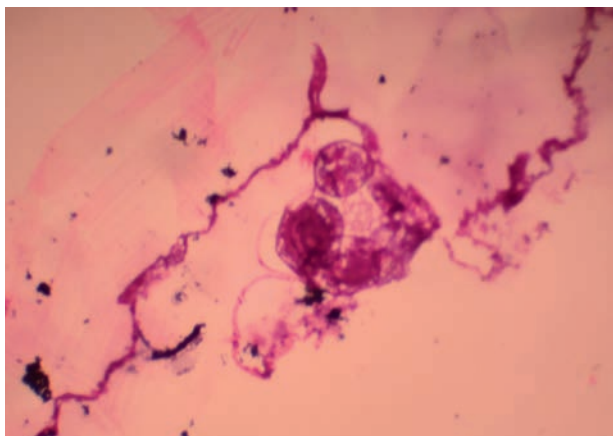


Figura 2. Microfotografía a mediano aumento (20x) que muestra con gran nitidez dos escolex de quiste hidatídico en la cara interna de la capa germinativa o cuticular.

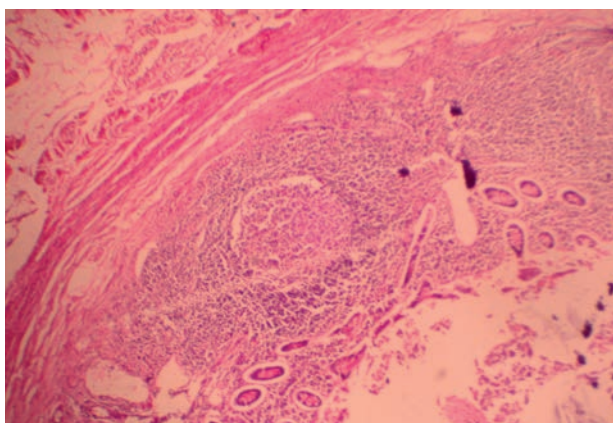


Figura 3. Microfotografía a mediano aumento (20x) que muestra apéndice cecal con hiperplasia de tejido linfóide a nivel de la lamina propia. Diagnóstico de apendicitis catarral aguda.

Tabla 1. Casos de hidatidosis apendicular reportados en la literatura.

Autor, año	País	Género, edad	Ubicación	Motivo de cirugía	Diagnóstico final, métodos usados
Guzman, 1997 [7]	Chile	Mujer, 12 años	Extremo distal y tejido adiposo periapendicular	Apendicitis	Hidatidosis periapendicular. Anatomía patológica
De, 2009 [21]	India	Mujer, 56 años	Mesenterio apendicular	Plastrón apendicular	Hidatidosis periapendicular. Anatomía patológica
Bolandparvaz, 2010 [20]	Iran	Varón, 47 años	Apéndice, hígado y bazo	Hidatidosis secundaria	Hidatidosis secundaria. Hemaglutinación, TAC y anatomía patológica
Hajizadeh, 2013 [8]	Iran	Varón, 58 años	Apéndice	Masa apendicular	Hidatidosis apendicular. Hemaglutinación y anatomía patológica.
Agarwal, 2013 [22]	India	Mujer, 30 años	Apéndice	Abdomen ginecológico: masa tubo ovárica	Hidatidosis apendicular. Anatomía patológica

DISCUSIÓN

La hidatidosis es un problema de salud pública, debido a la alta morbi-mortalidad y a los gastos que representan su tratamiento, recuperación y rehabilitación [13].

El caso analizado corresponde a una paciente adulta mayor procedente de una zona ganadera de la región alto andina del Cusco - Perú, cuya epidemiología coincide con la literatura en la que refiere que la hidatidosis es una enfermedad parasitaria producida por *Echinococcus granulosus* en su forma larvaria y cuyo contagio humano se asocia con la exposición de perros infectados con el parásito [6]. La localización peri apendicular del quiste hidatídico en el paciente es extremadamente rara, ya que la bibliografía indica que la mayoría de los casos se reportan en hígado y pulmón [11]. El foco primario de hidatidosis peritoneal es raro, según la literatura es de 2%, asimismo el foco secundario es infrecuente, y ocurre en casos de siembra peritoneal a partir de un quiste hepático [14]. En cuanto al diagnóstico del paciente se realizó a través de un estudio ecográfico, el equipo tratante decidió no solicitar pruebas séricas debido al antecedente epidemiológico de la zona, la literatura menciona que existe una baja sensibilidad y especificidad en hidatidosis extra hepática en ELISA [IgG] y "Western Blot" [15]. Es necesario recalcar que la paciente fue evaluada en diferentes servicios de salud en donde los diagnósticos presuntivos inicialmente no contemplaron el diagnóstico de quiste hidatídico pese a la procedencia de la zona endémica, existe evidencia científica que las condiciones de la vivienda [16] y de la convivencia con animales están asociados a una mayor prevalencia de la enfermedad, que debe ser tomado en cuenta por los médicos al momento de analizar las posibilidades diagnósticas para evitar mayores costos a la salud pública [17-19].

La hidatidosis primaria peritoneal peri apendicular es una presentación extremadamente rara e infrecuente, tal como se presenta en la revisión de casos (Tabla 1) [7,8,20-22], inclusive de una revisión de 468 de ubicaciones raras de quistes hidatídicos en publicaciones de Irán solo detectaron un caso [23], aunque luego se publicó uno más. Sin embargo, los médicos peruanos deberían

considerar este posible diagnóstico en pacientes con masa quística abdominal, con mayor razón en pacientes procedentes de zonas endémicas para la hidatidosis. Por lo que es necesario no solo sospechar como sitio de localización del quiste hidatídico primario, el hígado y el pulmón, sino también en la cavidad peritoneal, retroperitoneal y pélvica, siendo necesario en las zonas endémicas, el diagnóstico ecográfico por su alta sensibilidad [15].

En el presente caso, se descartó la presencia de quiste hidatídico en los pulmones a través de la radiografía y del hígado con la ecografía. En el acto operatorio, al momento de realizarse la colecistectomía se revisa el hígado en todos sus segmentos por consiguiente se descarta la presencia de quistes o alguna cicatriz residual. Por lo que es concluyente que no fue producto de siembra el hallazgo operatorio.

El diagnóstico histopatológico con la denominación de quiste hidatídico variante racemosa es equivalente al de quiste hidatídico de contenido multi-vesicular (vesículas hijas).

La apendicitis aguda se relaciona por la presencia de la tumoración [20] adherida al tercio distal del apéndice y al mismo tiempo adherida al epiploon y por su movilidad provocaría la acodadura o torsión, por tanto, la obstrucción de la luz apendicular de causa externa.

Se recomienda además del examen clínico y la ecografía abdominal como recurso diagnóstico la oportuna intervención quirúrgica para evitar las complicaciones evolutivas del quiste hidatídico por rupturas que podrían terminar en la siembra, así como la probable anafilaxia que aumenta el riesgo de la morbi-mortalidad.

Fuente de financiamiento:

Los autores declaran no haber recibido ninguna financiación para la realización de este trabajo.

Declaración de conflicto de intereses:

Los autores declaran no tener conflicto de intereses con la publicación de este artículo.

REFERENCIAS BIBLIOGRÁFICAS

- McManus DP, Gray DJ, Zhang W, Yang Y. Diagnosis, treatment, and management of echinococcosis. *BMJ*. 2012;344:e3866. doi: 10.1136/bmj.e3866.
- Llatas, J. Frisancho O, Vasquez J. Quiste hidatídico primario de bazo. *Rev Gastroenterol Peru*. 2010;30(3):232-5.
- Irabedra P, Salvatella R. El proyecto subregional cono sur de control y vigilancia de la hidatidosis. *Rev Peru Med Exp Salud Publica*. 2010;27(4):598-603.
- Moro PL, Lopera L, Cabrera M, Cabrera G, Silva B, Gilman RH, et al. Short report: endemic focus of cystic echinococcosis in a coastal city of Peru. *Am J Trop Med Hyg*. 2004;71(3):327-9.
- Salgado S, Suarez L, Cabrera R. Características clínicas y epidemiológicas de la equinococosis quística registrados en un área endémica en los andes centrales del Perú. *Neotrop Helminthol*. 2007;1(2):69-83.
- Hinostroza G, Barreda J, Gamero M. Apendicitis aguda: incidencia y factores asociados. Hospital Nacional "Dos de Mayo" Lima, Perú 2009. *Horiz Med*. 2011;(11):47-51.
- Guzman P, Roa JC, Roa I, Villaseca M, Araya JC. Hidatidosis periapendicular simulando apendicitis aguda. *Rev Chil Pediatr*. 1997;68(6):271-3.
- Hajizadeh, M, Ahmadpour E, Sadat ATE, Spotin A. Hydatidosis as a cause of acute appendicitis: a case report. *Asian Pac J Trop Dis*. 2013;3(1):71-3.
- Lahiri S. Physiological response and adaptations to high altitude. *International Review of physiology*. 1977;15:217-51.
- Moro P, Schantz PM. Echinococcosis: a review. *Int J Infect Dis*. 2009;13(2):125-33.
- Vera G, Venturelli F, Ramírez J, Venturelli A. Hidatidosis humana. *Cuad Cir*. 2003;17(1):88-94.
- Martinez P. Caracterización de la mortalidad por hidatidosis humana Chile 2000-2010. *Rev Chilena Infectol*. 2014;31(1):7-15.
- Guerra Montero L, Ramírez Breña MC. Hidatidosis humana en el Perú. *Apunt Cienc Soc*. 2015;5(1):94-101.
- Espinosa López F, de Paco Navarro A, Vicente González M, Castañer Ramón-Llin J, Bertelli Puche J, Gálvez Pastor S, et al. Hidatidosis hepática con siembra peritoneal. Presentación de un caso. *Cir Esp*. 2015;93:518.
- Pinto P. Actualización en el diagnóstico y tratamiento de la hidatidosis hepática. *Rev Chil Cir*. 2008;60(6):561-6.
- Santivañez SJ, Naquira N, Gavidia CM, Tello L, Hernandez E, Brunetti E, et al. Factores domiciliarios asociados con la presencia de hidatidosis humana en tres comunidades rurales de Junín, Perú. *Rev Peru Med Exp Salud Publica*. 2010;27(4):498-508.
- Belhassen-García M, Romero-Alegria A, Velasco-Tirado V, Alonso-Sardón M, Lopez-Bernus A, Pardo-Lledias J, et al. Study of hydatidosis-attributed mortality in endemic area. *Plos One*. 2014;9(3):e91342.
- Gaviria CM, Gonzalez AE, Zhang W, McManus DP, Lopera L, Ninaquispe B, et al. Diagnosis of cystic echinococcosis, central Peruvian Highlands. *Emerg Infect Dis*. 2008;14(2):260-6.
- Budke CM, Jiamin Q, Qian W, Torgerson PR. Economic effects of echinococcosis in a disease-endemic region of the Tibetan Plateau. *Am J Trop Med Hyg*. 2005;73(1):2-10.
- Bolandparvaz S, Baezzat SR, Geramizadeh B, Salehi R, Lotfi M, Paydar S. Appendiceal hydatid cyst: a case report and review of literature. *Clin J Gastroenterol*. 2010;3(4):182-5.
- De U. Primary abdominal hydatid cyst presenting in emergency as appendicular mass: a case report. *World J Emerg Surg*. 2009;4:13.
- Agarwal D, Huda F, Arathi N, Awasthi S. A hydatid cyst of the appendix which mimicked a tubo-ovarian mass: a case report and review of the literature. *J Clin Diagn Res*. 2013;7(8):1712-4.
- Geramizadeh B. Unusual locations of the hydatid cyst: a review from Iran. *Iran J Med Sci*. 2013;38(1):2-14.

Las ediciones anteriores de Acta Médica Peruana
están disponibles en:

www.scielo.org.pe

