



Oftalmomiasis causada por *Oestrus* sp. en la selva peruana: a propósito de un caso

Ophthalmomyiasis caused by Oestrus sp in the Peruvian Amazon forest: apropos of a case

Gioconda L. Armas-Herrera^{1,a}, Luis F. Arévalo-Arévalo^{1,a}, José Alemán-Infante^{2,b}

1 Clínica Oftalmológica de la Selva. Tarapoto, Perú.

2 Hospital Regional Tumbes II-2 "José Alfredo Mendoza Olavarría". Tumbes, Perú.

a Médico oftalmólogo, b Médico residente de oftalmología

Correspondencia

Gioconda Lourdes Armas Herrera
gioco.armas@gmail.com

Recibido: 03/07/2018

Arbitrado por pares

Aprobado: 17/10/2018

Citar como: Armas-Herrera GL,
Arévalo-Arévalo LF, Alemán-Infante
J. *Oftalmomiasis causada por
Oestrus sp. en la selva peruana:
a propósito de un caso. Acta Med
Peru. 2018;35(4):229-32*

RESUMEN

La oftalmomiasis es una patología poco descrita en Sudamérica, con presencia en la Amazonía peruana, causado por la larva de distintas moscas. Una de las especies más prevalentes pero poco reportada en nuestra región es *Oestrus* sp. Se reporta el caso de un adolescente de 14 años, con molestias oculares y presencia de una larva de mosca a nivel subconjuntival diagnosticado como oftalmomiasis externa, el cual se logró extraer mediante métodos médicos y alternativos; así como, control antibiótico y antiparasitario para prevenir las complicaciones. El manejo de las oftalmomiasis es muy variado y empírico, por lo que este tipo de reportes pueden ayudar a los profesionales de la salud que ejercen en la selva peruana, a brindar un diagnóstico oportuno y un tratamiento rápido.

Palabras clave: Miasis; Infecciones parasitarias del ojo; Adolescente; Dípteros (Fuente: DeCS BIREME)

ABSTRACT

Ophthalmomyiasis is a condition that has rarely been described in South America, it is present in the Peruvian Amazon forest, and it is caused by larvae from different fly species. One of the most prevalent but seldom reported species in this region is *Oestrus* sp. We report the case of a 14-year-old subject that presented with eye disturbances and the presence of a fly larva in the subconjunctival space, which was diagnosed as external ophthalmomyiasis. The larva was excised using medical and alternative methods, antibiotics and antiparasitic drugs were also used, aiming to prevent complications. There is no standard management protocol for ophthalmomyiasis, so this report may be of help for healthcare professionals working in the Peruvian Amazon forest, aiming to achieve a timely diagnosis and prompt therapy.

Keywords: Myiasis; Eye infections, parasitic; Adolescent; Diptera (source: MeSH NLM).

INTRODUCCIÓN

La miasis se define como una infestación adquirida por la invasión de larvas de mosca en un tejido o cavidad corporal; y pueden ser divididas en primarias o verdaderas donde las larvas son parásitos obligados que afectan a tejidos sanos, o secundarias cuando sólo afectan a tejidos lesionados, pues la larva se alimenta del tejido muerto^[1]. La miasis humana suele afectar a individuos en áreas rurales y tropicales como pastores y agricultores^[2].

Una de las variedades de miasis, frecuente en este grupo socio-económico es la oftalmomiasis, definida como la infestación del ojo humano y sus anexos^[3,4]. Esta patología puede clasificarse clínicamente en externa, que es la más común, con afectación de la conjuntiva y la interna donde la infección puede llegar a la cámara anterior, intravítreo e inclusive retina y coroides^[5,6].

Numerosas especies de larvas de mosca están involucradas en el desarrollo de oftalmomiasis, se puede mencionar dentro de las más frecuentes a *Dermatobia hominis*, *Cochliomyia hominivorax* (causante de una epidemia en Texas en el año 1935), *Cordylobia anthropophagia*^[7] y *Oestrus ovis*. Cada una de estas especies tiene un ciclo vital y manifestaciones particulares, que pueden orientar al médico tratante a establecer la sospecha de un agente causal específico y con ello emprender una terapéutica apropiada^[8].

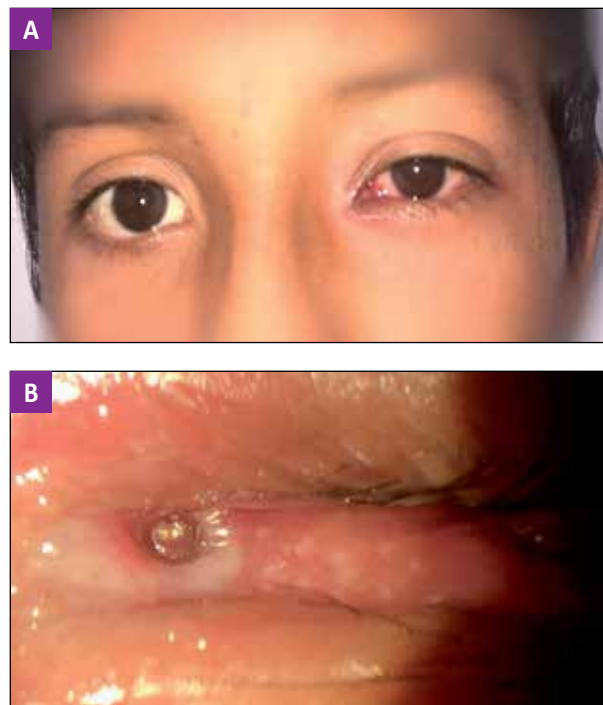Oestrus ovis, también llamada la “mosca del carnero” es una especie de distribución universal; cuyas características resaltantes se pueden resumir en la presencia de un extremo anterior con un par de ganchos orales oscuros, grandes, seguido a un esqueleto cefalofaríngeo; la coloración oscura con pequeñas manchas a nivel del dorso, tórax y abdomen; y diminutas espinas oscuras dispuestas como bandas intersegmentadas con presencia de ganchos terminales, en las formas adultas. Éstas pueden llegar a una longitud aproximada entre 10-13 mm^[9], y busca áreas mucosas para colocar sus larvas siendo uno de los lugares predilectos las fosas nasales de las ovejas desde donde migran hacia las cavidades sinusales para su alimentación y crecimiento. Posteriormente, descienden hacia las fosas nasales y caen al suelo para desarrollarse en pupas, que luego de 3 a 6 semanas, emergen a adultos^[7]. Además, cabe destacar que *Oestrus ovis* es un parásito obligado en ovejas y cabras siendo el humano un hospedero accidental^[10,11].

La oftalmomiasis en humanos causada por *Oestrus ovis* es una de las más reportadas en diversas partes del mundo^[12], sin embargo, las características específicas de esta infección y su prevalencia sigue siendo desconocida^[13]. En el Perú, el primer reporte de oftalmomiasis por *Oestrus ovis* fue hecho por Lumbreras y Polak en 1955 en Lima^[14], Guillén encontró otro caso en 1994, también en Lima, pero de miasis nasal^[15]; y finalmente, en el 2006, Beltrán publica tres casos de oftalmomiasis por *Oestrus ovis* descritos entre los años 1998 – 1999, provenientes de las zonas rurales de Lima^[16]. Como se observa, todos estos antecedentes coinciden en mostrar casos provenientes de la costa central del país; no se han encontrado reportes en otras regiones, como en la Selva Peruana. El objetivo de este reporte es describir el diagnóstico y tratamiento de un paciente pediátrico con oftalmomiasis por *Oestrus ovis* proveniente de una zona de la región selva del Perú (Loreto).

REPORTE DE CASO

Se presenta el caso de un paciente varón de 14 años de edad, sin antecedentes patológicos de importancia, natural y procedente de la zona rural del Centro Poblado Puerto América, distrito de Morona, departamento de Loreto; quien reporta vivir a orillas del río Morona. Acude a establecimiento de salud con un tiempo de enfermedad de 20 días, caracterizado por síntomas de irritación, escozor y enrojecimiento ocular en ojo izquierdo con prevalencia de sensación de cuerpo extraño en movimiento que aumentaba durante las noches, sin disminución de agudeza visual, durante los últimos 7 días se agrega dolor periorbitario y enrojecimiento de esta zona con predominio a nivel del canto interno del ojo izquierdo. Familiar nota la presencia de parásito en movimiento a nivel de la comisura interna ocular el cual se evidencia con mayor nitidez durante la noche ya que dicho parásito sale parcialmente, motivo por el cual es traído a un establecimiento de salud en la ciudad más cercana, de donde es referido a Hospital II-1, donde fue evaluado por el servicio de oftalmología.

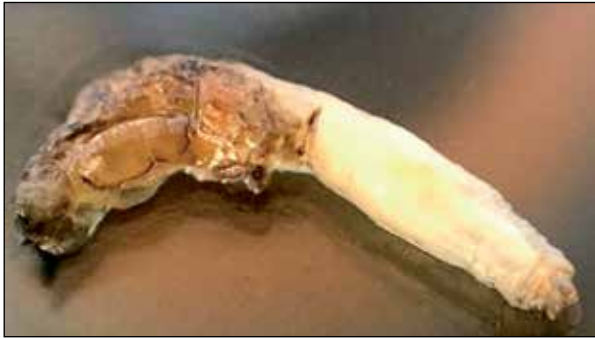Al examen físico, se encontró una agudeza visual 20/20 en ambos ojos y se evidencia, en ojo izquierdo, la presencia de hiperemia conjuntival con quemosis. A la biomicroscopía se observa, surco a nivel conjuntival de bordes hiperémicos queratinizados en canto interno por delante de la carúncula, en donde se logra observar parásito grisáceo translúcido en su forma de larva, móvil, que sale de forma parcial episódicamente. Con ello, se confirma el diagnóstico de oftalmomiasis externa del ojo izquierdo (Figura 1).



Fuente: los autores.

Figura 1. Presentación ectoscópica de oftalmomiasis por *Oestrus ovis*. **(A)** Fotografía tomada al momento de la evaluación oftalmológica con signos irritativos en ojo izquierdo; **(B)** Biomicroscopía en ojo izquierdo donde se observa larva de mosca a nivel de canto interno delante de carúncula.

Se aplica anestésico de forma tópica (proparacaína 0,5%), una gota, 3-4 veces, en intervalos de 5 minutos para inmovilizar al parásito. Se intenta remover con pinzas finas y suaves bajo observación con lámpara de hendidura sin tener resultado favorable. Debido a ello, se utiliza medios alternativos como el uso de tabaco y albahaca sin resultados positivos. Finalmente, se usa creolina para lograr que la larva salga de su cavidad y para con ello poder extraerla de forma completa (Figura 2).

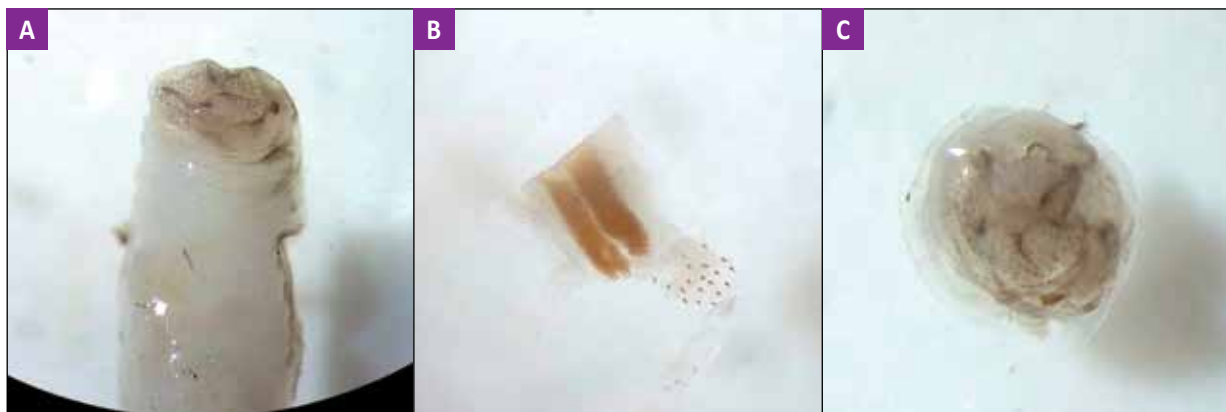


Fuente: los autores.

Figura 2. Larva de *Oestrus ovis* obtenida de canto interno de la conjuntiva ocular

Se realiza lavado periocular con 500 ml de solución salina fisiológica, aplicación de ungüento antibiótico de ciprofloxacina 0,3% y dexametasona 0,1% tres veces al día para prevenir la infección bacteriana secundaria y reducir la inflamación, reforzado con antibióticoterapia y tratamiento antiparasitario vía oral con dicloxacilina 500 mg c/6 horas por 7 días y albendazol 400 mg c/ 24 horas por 7 días, respectivamente. Una semana después, el paciente acude a consulta de control, sin molestias, y ningún signo de actividad a la biomicroscopia o alteración de la agudeza visual.

La larva extraída fue colocada en un frasco de etanol al 70%, y enviada al departamento de estudio taxonómico en Laboratorio Especializado ESCALABS donde fue identificado como larva de *Oestrus* sp. (Figura 3).



Fuente: los autores.

Figura 3. Identificación de larva de *Oestrus ovis*. (A) Corte macroscópico de larva porción cefálica; (B) Observación de estigma posterior; (C) Corte coronal de la porción cefálica.

DISCUSIÓN

La oftalmomiasis por *Oestrus ovis* es prevalente en áreas rurales y tropicales; su gravedad depende de la ubicación de la infestación, siendo la del tipo interno la más severa ya que estas larvas pueden penetrar la esclerótica, llegar al espacio subretiniano y conducir a una iridociclitis, endoftalmítis e incluso pérdida de la visión; mientras que la externa en su mayoría dejan secuelas benignas y/o autolimitantes pueden conllevar a cuadros de celulitis periorbitaria ^[10].

La sintomatología es muy similar en todos los casos reportados siendo el ojo rojo (100%), picazón (71,4%) y lagrimeo (57,1%) lo más comúnmente referido. Sin embargo, se encuentran otra clase de síntomas que pueden estar relacionados a la morfología y el comportamiento de las larvas; por ejemplo, las larvas se mueven sobre la conjuntiva y la córnea suelen irritar este trayecto debido al contacto con sus ganchos orales y espinas ^[17]. El manejo primordial es la extracción del o las larvas de forma completa (previamente inmovilizadas), lo que puede tener un considerable nivel de dificultad, ya que éstas tienen un mecanismo de protección que consiste en unos ganchos localizados a nivel del abdomen con los cuales pueden adherirse fuertemente al tejido circundante ^[18].

Posteriormente, se recomienda un manejo de soporte mediante el uso de antiinflamatorios locales y de antiparasitarios asociados a antibióticos (tópicos y/o orales) para prevenir las infecciones secundarias ^[19]. En nuestro caso, se utilizó un esquema terapéutico con dicloxacilina; lo que es aceptado en estos casos, aunque otra opción razonable puede ser el uso de macrólidos como eritromicina o azitromicina ^[20].

Si bien el esquema terapéutico es general, cada especie tiene características inherentes que pueden representar un desafío para el médico tratante, por la probabilidad de mayores complicaciones o mal pronóstico. Se considera necesario que los profesionales que se encuentran en zonas endémicas deban conocer por lo menos la taxonomía de la larva y con ello hacer diagnóstico diferencial con especies como *Dermatobia hominis* ^[21,22], *Cochiliomyia hominivorax* ^[23] y *Oestrus ovis*.

La relevancia de este tipo de reportes se complementa con el reciente reporte de casos de oftalmomiasis tanto en zonas rurales como urbanas; por lo que los profesionales de la salud deben estar lo suficientemente capacitados en la detección temprana de esta patología como un diagnóstico diferencial de conjuntivitis crónica o presencia de ojos rojos^[24], especialmente durante la primavera y verano^[25]. Es importante que el personal de salud esté preparado para brindar un diagnóstico rápido y oportuno en estos casos, debido a que son más frecuentes en agricultores y pastores, quienes por sus trabajos no son personas que puedan acudir frecuentemente a

un establecimiento de salud, y se verán mayormente afectados por las secuelas de esta enfermedad^[12,19].

Finalmente, en nuestro país, el contexto descrito hace que el registro y estudio de los factores de riesgo relacionados a oftalmomiasis sea pertinente, ya que esta información permitirá conocer la realidad de este problema y con ello, plantear estrategias efectivas para lograr controlarlo o prevenirlo.

Fuente de Financiamiento: Autofinanciado

Conflictos de Interés: Ninguno

REFERENCIAS BIBLIOGRÁFICAS

- Adam C, Hofstetter A, Deubner J, Zaak D, Weitkunat R, Seitz M, et al. Retropubic transvesical prostatectomy for significant prostatic enlargement must remain a standard part of urology training. *Scand J Urol Nephrol*. 2004;38(6):472-6.
- Abdellatif MZM, Elmazar HMF, Essa AB. Oestrus ovis as a Cause of Red Eye in Aljabal Algharbi, Libya. *Middle East Afr J Ophthalmol*. 2011;18(4):305-8.
- Pathar S, Botha LM, Hale MJ, Jena-Stuart S. Ophthalmomyiasis externa: case report of the clinicopathologic features. *Int J Ophthalmic Pathol [Internet]* 2013 [citado 13 de noviembre de 2018];2(2). Disponible en: <https://www.ncbi.nlm.nih.gov/pmc/articles/PMC3921289/>
- Velev V, Mikov O. Ophthalmomyiasis caused by larvae of the parasite *Oestrus ovis*. *QJM* 2018;111(10):727-8.
- Anane S, Hssine LB. Conjunctival human myiasis by *Oestrus ovis* in southern Tunisia. *Bull Soc Pathol Exot*. 2010;103(5):299-304.
- Akçakaya AA, Sargın F, Aslan Zİ, Sevimli N, Sadigov F. External ophthalmomyiasis seen in a patient from Istanbul, Turkey. *Turkiye Parazitol Derg*. 2014;38(3):205-7.
- Dorchies P, Duranton C, Jacquet P. Pathophysiology of *Oestrus ovis* infection in sheep and goats: a review. *Vet Rec*. 1998;142(18):487-9.
- Francesconi F, Lupi O. Myiasis. *Clin Microbiol Rev*. 2012;25(1):79-105.
- Smillie I, Gubbi PKS, Cocks HC. Nasal and ophthalmomyiasis: case report. *J Laryngol Otol*. 2010;124(8):934-5.
- Amr ZS, Amr BA, Abo-Shehada MN. Ophthalmomyiasis externa caused by *Oestrus ovis* L. in the Ajloun area of northern Jordan. *Ann Trop Med Parasitol*. 1993;87(3):259-62.
- Risco JM, al-Dosari F, Millar L. Sheep nasal botfly (*Oestrus ovis*) larvae infestation of the conjunctiva. *Arch Ophthalmol*. 1995;113(4):529-30.
- Dunbar J, Cooper B, Hodgetts T, Yskandar H, van Thiel P, Whelan S, et al. An outbreak of human external ophthalmomyiasis due to *Oestrus ovis* in southern Afghanistan. *Clin Infect Dis*. 2008;46(11):e124-6.
- Fathy FM, El-Barghathi A, El-Ahwal A, El-Bagar S. Study on human ophthalmomyiasis externa caused by *Oestrus ovis* larva, in Sirte-Libya: parasite features, clinical presentation and management. *J Egypt Soc Parasitol*. 2006;36(1):265-82, following 282.
- Lumbreras H, Polack F. Primer caso peruano de oculomiasis producida por larvas de *Oestrus ovis* Linneo, 1758. *Rev Med Peru*. 1955;26:95-9.
- Guillen Z. Miasis nasal producida por larvas de *Oestrus ovis* Linnaeus, 1758 (Diptera: Oestridae) en Lima, Perú. *Med Peru Med Trop UNMSM*. 1994;8(1-2):115-6.
- Beltrán F M, Torres V G, Segami S H, Náquira V C. Miasis ocular por *Oestrus ovis*. *Revista Peruana de Medicina Experimental y Salud Publica*. 2006;23(1):70-2.
- Abuelhassan AA. External Ophthalmomyiasis due to *Oestrus Ovis*: A Case Report from Oman. *Oman Med J*. 2010;25(4):e014.
- Gregory AR, Schatz S, Laubach H. Ophthalmomyiasis caused by the sheep bot fly *Oestrus ovis* in northern Iraq. *Optom Vis Sci*. 2004;81(8):586-90.
- Thakur K, Singh G, Chauhan S, Sood A. Vidi, vini, vinci: External ophthalmomyiasis infection that occurred, and was diagnosed and treated in a single day: A rare case report. *Oman J Ophthalmol*. 2009;2(3):130-2.
- Viejo G, Gómez B, de Miguel D, del Valle A, Otero L, de la Iglesia P. Oftalmomiasis por *Oestrus ovis*. *Enferm Infecc Microbiol Clin*. 2001;19(10):502-3.
- Denion E, Dalens P-H, Couppié P, Aznar C, Sainte-Marie D, Carme B, et al. External ophthalmomyiasis caused by *Dermatobia hominis*. A retrospective study of nine cases and a review of the literature. *Acta Ophthalmol Scand*. 2004;82(5):576-84.
- Schenone F H, Apt B W, Vélez F R, Bustamante H S, Sepúlveda C C, Montaldo L G, et al. Miasis importada: Siete casos de parasitación cutánea por larvas de la mosca *Dermatobia hominis*. *Rev Méd Chile*. 2001;129(7):786-8.
- Chodosh J, Clarridge J. Ophthalmomyiasis: A Review with Special Reference to *Cochliomyia hominivorax*. *Clin Infect Dis*. 1992;14(2):444-9.
- Abbas G, Amla UF. Ophthalmomyiasis Caused by Sheep Nasal Botfly (*Oestrus ovis*). *J Coll Physicians Surg Pak*. 2016;26(4):329-30.
- Ali A, Feroze AH, Ferrar P, Abbas A, Beg MA. First report of ophthalmomyiasis externa in Pakistan. *J Pak Med Assoc*. 2006;56(2):86-7.