



Tratamiento quirúrgico de escoliosis congénita asociada a diastematomielia tipo II: reporte de caso

Surgical treatment of congenital scoliosis associated with diastematomyelia type II: case report

Héctor Mijaíl Lizárraga Valderrama^{1,a}, José Luis Urquizo Rodríguez^{1,a}, Alberto Arístides Ramírez Espinoza^{1,b}, Mauro Toledo Aguirre^{1,a}

¹ Instituto Nacional del Niño San Borja, Lima, Perú.

^a Médico neurocirujano.

^b Médico jefe del servicio de Neurocirugía.

Correspondencia

Héctor Mijaíl Lizárraga Valderrama
mijail89@hotmail.com

Recibido: 24/06/2024

Arbitrado por pares

Aprobado: 11/09/2024

Citar como: Lizárraga-Valderrama HM, Urquizo-Rodríguez JL, Ramírez-Espinoza AA, Toledo-Aguirre M. Tratamiento quirúrgico de escoliosis congénita asociada a diastematomielia tipo II: Reporte de caso. *Acta Med Peru.* 2024;40(3):213-8. doi: 10.35663/amp.2024.413.3083.

Este es un artículo Open Access publicado bajo la licencia Creative Commons Atribución 4.0 Internacional. (CC-BY 4.0)



RESUMEN

La diastematomielia es un trastorno congénito caracterizado por una división de la médula espinal separada por un tabique fibroso u óseo. Cuando está relacionada con la escoliosis, puede causar síntomas neurológicos dependiendo de su ubicación y severidad, como son dolor de espalda, debilidad o parálisis de miembros inferiores y trastorno esfinteriano^[1]. El tratamiento quirúrgico implica la exploración y liberación del tejido fibroso u óseo que causa la separación de la médula espinal a través de una laminectomía, previa a una cirugía correctiva de escoliosis. Presentamos el siguiente reporte de caso clínico de diastematomielia asociada a una escoliosis congénita, con el objetivo de analizar la clínica presente, evaluar la efectividad de la intervención quirúrgica y discutir los resultados clínicos obtenidos. Se pretende contribuir con la comprensión del manejo de estas condiciones interrelacionadas y su impacto en la calidad de vida del paciente.

Palabras clave: Médula espinal; Diastematomielia; Reporte de Caso; Perú (Fuente: DeCS-BIREME).

ABSTRACT

Diastematomyelia is a congenital disorder characterized by a division of the spinal cord separated by a fibrous or bony septum. When related to scoliosis, this condition may lead to neurological symptoms depending on its location and severity, such as back pain, leg weakness or paralysis, and sphincter disorders. Surgical treatment involves exploring and releasing the fibrous or bone tissue that causes the separation of the spinal cord through a laminectomy, prior to corrective scoliosis surgery. We present this clinical case report consisting of diastematomyelia associated with congenital scoliosis with the objective of analyzing the symptoms at presentation, and to evaluate the effectiveness of the surgical procedure and discuss the clinical results obtained. The idea is to contribute to better understanding the management of these interrelated conditions and their impact on the patient's quality of life.

Keywords: Spinal cord; Diastematomyelia; Case Report; Peru (Source: MeSH-BIREME).

INTRODUCCIÓN

La diastematomielia es un trastorno raro del desarrollo neurológico caracterizado por la división longitudinal de la médula espinal en dos hemicordones ^[1,2], cada uno alojado en su propio canal medular. Esta división se produce por la presencia de un tabique de hueso, de cartílago o de tejido fibroso. Clasificada en dos tipos, el tipo I involucra la presencia de un tabique óseo o cartilaginoso, mientras que el tipo II no presenta dicho tabique ^[3]. Este defecto se origina durante las primeras etapas del desarrollo embrionario, específicamente durante la neurulación ^[4,5]. Esta alteración en la formación normal del tubo neural o la notocorda durante el embarazo lleva a una división anómala que puede causar problemas neurológicos significativos debido a la compresión o distorsión de los hemicordones espinales ^[6,7].

Afecta predominantemente a niñas y se diagnostica en la infancia o adolescencia temprana debido a síntomas como alteraciones sensoriales, problemas para la marcha por debilidad en miembros inferiores, trastorno esfinteriano ^[8], o deformidad espinal producto de una escoliosis asociada ^[9,10]. Además, a menudo se encuentra relacionada con otras anomalías del desarrollo, como la espina bífida y el síndrome de Klippel-Feil ^[11]. La cirugía está indicada para una descompresión y liberación microquirúrgica de la médula espinal a través de una laminectomía y resección del tabique que la divide, corregir el defecto estructural, con el objetivo de mejorar la función neurológica y evitar la progresión de los síntomas ^[12].

CASO CLÍNICO

Paciente mujer de 11 años de edad, procedente de Lima, con antecedente de prematuridad (nacida a los 7 meses de gestación), varias cirugías por invaginación intestinal a los 6 meses de vida y diagnóstico de escoliosis a los 03 años de edad. Fue evaluada en el consultorio externo del servicio de Neurocirugía del Instituto Nacional de Salud del Niño – San Borja.

Refiere un tiempo de enfermedad de aproximadamente de 4 años de manera insidiosa y de curso progresivo, con dolor de espalda tipo axial de moderada intensidad, tronco descompensado hacia la izquierda y debilidad muscular. Al examen físico se encontraba lúcida, desnivel de hombros (el izquierdo sobreelevado), pliegue subescapular derecho y escápula izquierda saliente; deformidad toracolumbar con convexidad izquierda con giba torácica izquierda, asimetría del triángulo de talla, monoparesia crural derecha a predominio distal (flexores de cadera 4/5; flexión plantar pie derecho 4+/5; flexión dorsal 4+/5), pie cavo bilateral a predominio derecho, pierna y pie derecho de menor volumen. Sensibilidad: hipoestesia en planta de pie derecho, no presenta alteración de esfínteres.

Se hicieron estudios de neuroimágenes como un espinograma que mostró una levoescoliosis con un ángulo de Cobb de 81° (Figura 1); una tomografía computarizada de columna vertebral total sin contraste donde se evidenció asimetría marcada desde C7 con angulación máxima en T7-T8-T9 que ocasionaba estenosis de canal debido a un defecto combinado por una malformación en la formación y segmentación con hemivertebrae en T10 y T11 en la convexidad, barra no segmentada contralateral y fusión parcial de costillas T7-T8 en el lado de la concavidad, como también se evidencia septum óseo en la porción central del canal raquídeo a nivel L2 (Figura 1); finalmente, una resonancia magnética holomedular sin contraste que reveló dos medulas espinales, cada una en su saco dural en nivel L1-L2 separadas por dicho séptum óseo (Figura 2).

Se decidió aplicar el tratamiento neuroquirúrgico en dos tiempos operatorios. La primera consistió en una laminectomía D11 a L2, con flavectomía que tuvo como hallazgo intraoperatorio un séptum óseo a nivel de L2 que separaba a dos sacos duros independientes; bajo microscopio y técnica microquirúrgica se disecciona y reseca el séptum óseo en su totalidad, desde su nacimiento en el muro posterior vertebral; luego se procedió a la apertura dural bilateral con evidencia de diplomielia, se realizó duroplastia anterior y posterior creando un solo saco dural donde albergue ambas medulas espinales, finalmente el cierre de planos

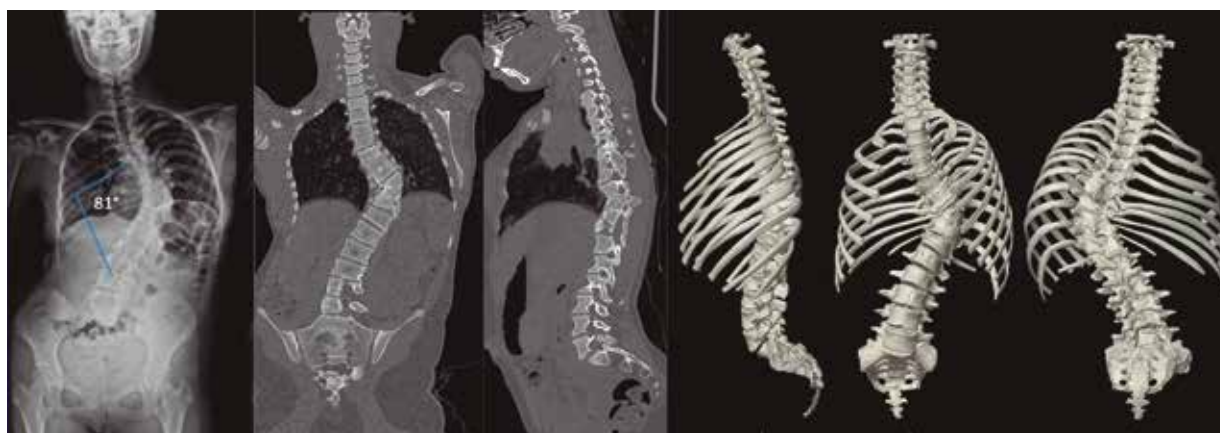

Figura 1. Espinograma con ángulo de Cobb. Tomografía computarizada (izquierda) y reconstrucción 3D

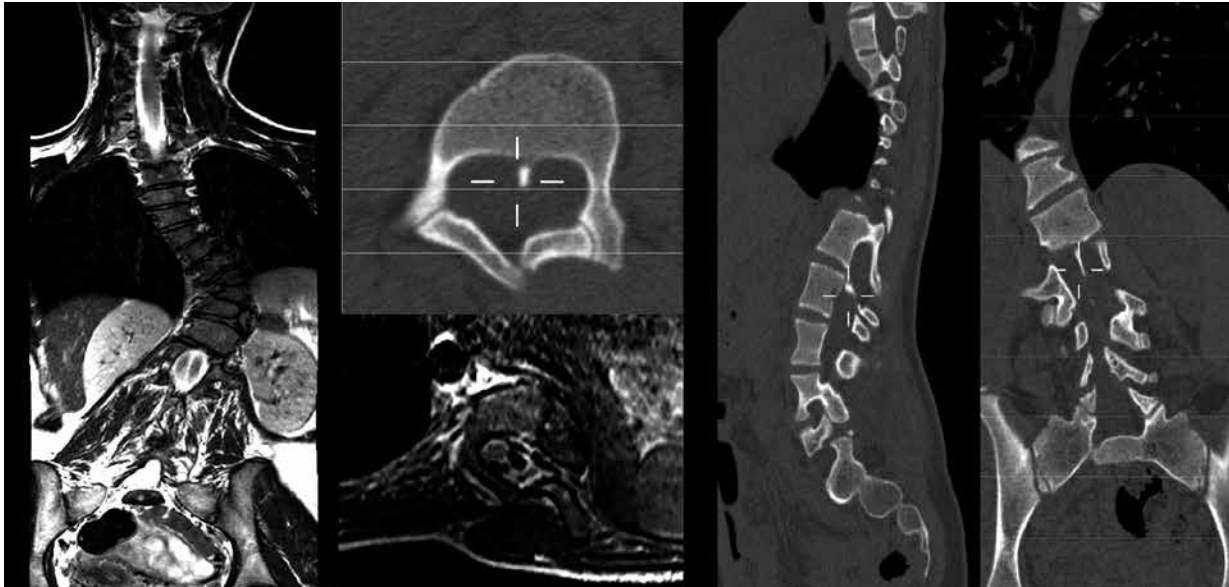


Figura 2. Resonancia magnética (izquierda) y tomografía computarizada (derecha) donde se evidencia escoliosis congénita y séptum intervertebral con dos hemimédulas.

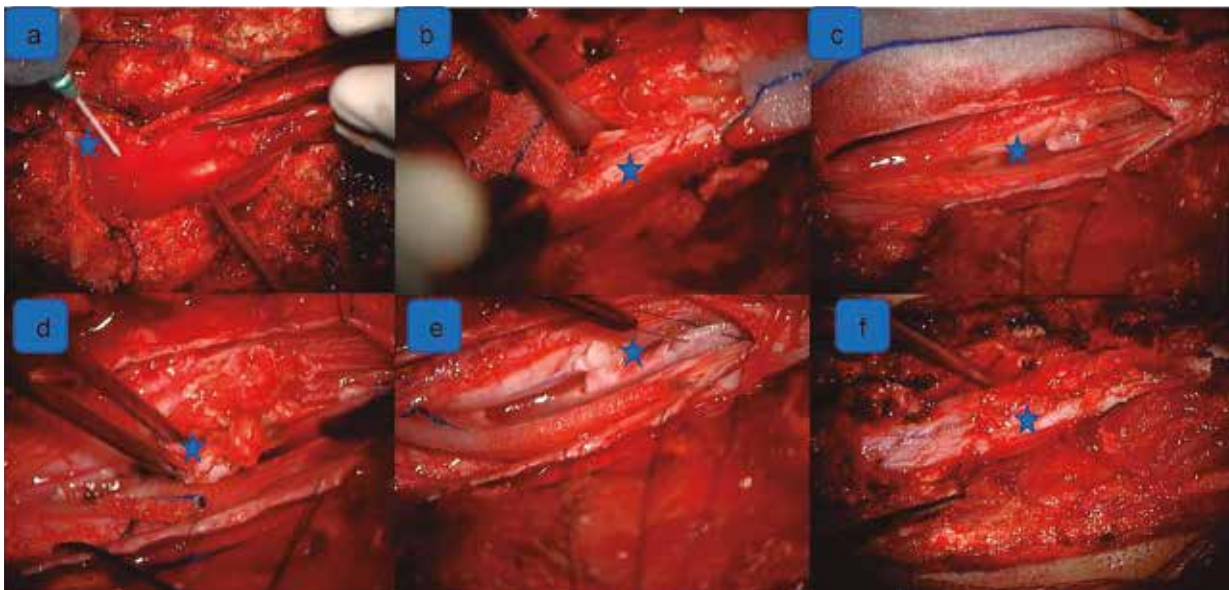


Figura 3. Fotografías intraoperatorias a través de microscopio quirúrgico donde se observa: a) disección por planos hasta saco dural; b) durotomía y búsqueda de séptum óseo; c) séptum óseo intrarraquídeo que divide a la médula espinal y el saco dural en dos; d) médulas divididas por séptum óseo; e) ectomía de séptum óseo; f) duroplastía de ambas médulas.

por técnica habitual. Se apoyó con monitoreo neurofisiológico intraoperatorio (Figura 3).

El segundo tiempo operatorio se llevó a cabo a los 07 días luego de la primera intervención; se planificó cirugía correctiva de escoliosis congénita severa por artrodesis toracolumbar posterior de T3 a L4 bilateral bajo técnica de manos libres, además de múltiples artrectomías bilaterales. Asimismo, costotrassectomía T10-T9 y T9-T8 izquierda; resección de hemivertebra T9-T10 por el lado izquierdo, osteotomías de ponte

y laminectomías para facilitar la flexibilidad de la curva escoliótica severa; todo ello bajo monitoreo neurofisiológico intraoperatorio de potenciales somatosensoriales y motores (Figura 4).

En el posoperatorio la paciente, extubada, pasó a la unidad de cuidados intensivos de neurocirugía presentando buena evolución del estado neurológico. Luego fue trasladada a hospitalización de neurocirugía donde completó el tratamiento analgésico y la terapia física, para luego decidir su alta médica. A un mes de la cirugía, en su control posoperatorio por consultorio

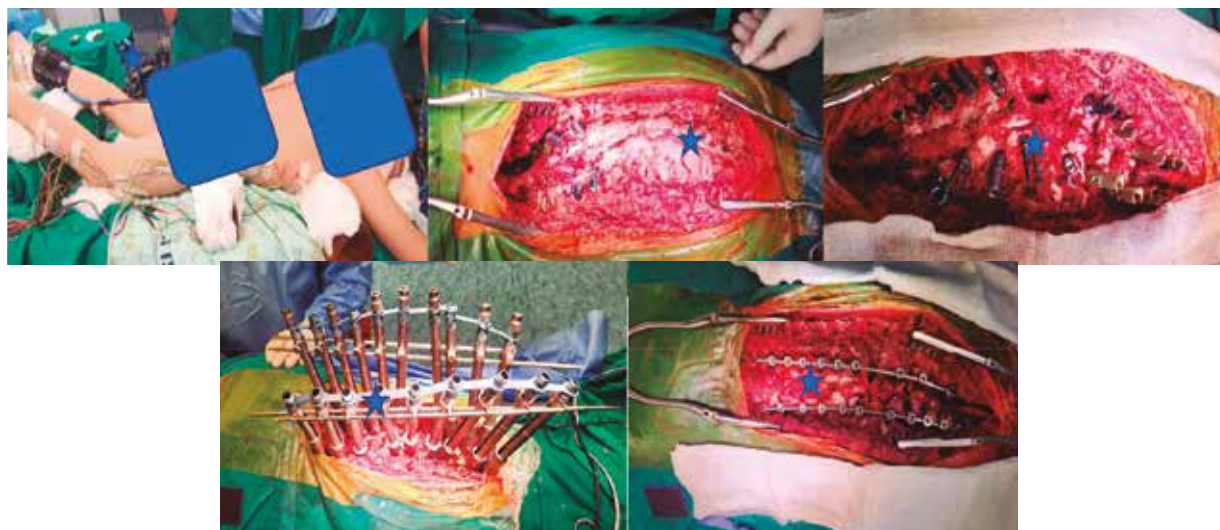


Figura 4. Fotografías intraoperatorias: a) posicionamiento del paciente con el monitoreo neurofisiológico intraoperatorio; b) exposición ósea de la deformidad; c) tornillos colocados vía transpedicular bilateral por técnica de manos libres y múltiples osteotomías para corregir la rigidez de la escoliosis; d) sistema ensamblado con los tubos de corrección y alineación; e) sistema de artrodesis toracolumbar posterior definitivo.

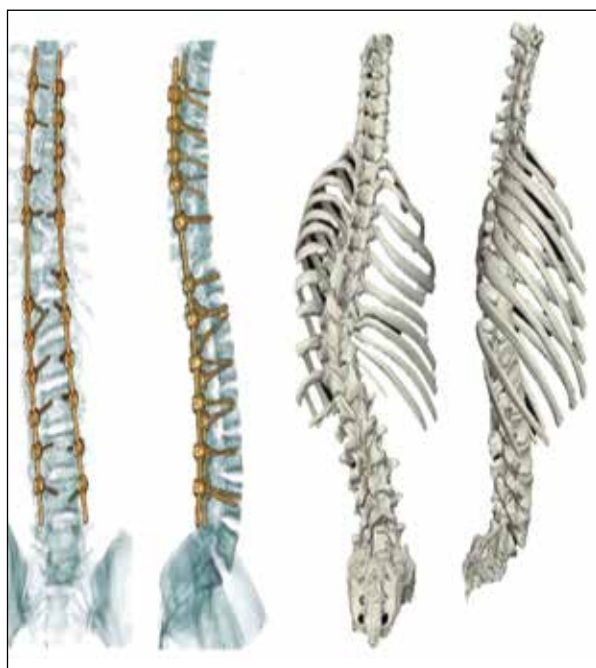

Figura 5. Tomografía computarizada de columna vertebral total sin contraste (izquierda) con reconstrucción 3D tomográfica (derecha) que evidencia constructo de la artrodesis toracolumbar posterior con deformidad escoliótica corregida en lo aceptable, imagen previa a la cirugía y posterior al tratamiento quirúrgico.

externo, refirió mejoría del dolor sin repercusión en la función neurológica. En posterior tomografía computarizada de columna vertebral sin contraste y reconstrucción 3D posoperatoria se evidencia constructo de artrodesis toracolumbar posterior y deformidad escoliótica corregida con recuperación del balance sagital y coronal (Figura 5).

DISCUSIÓN

La diastematomelia es una condición patológica congénita poco común que implica la división de la médula espinal en dos partes mediante una fisura longitudinal. Esta anomalía puede estar asociada con diversas condiciones, como la espina bífida, malformaciones congénitas de la columna vertebral, síndromes genéticos y lesiones traumáticas [13]. Es una rara malformación raquimedular donde la médula espinal se despliega por debajo de la quinta vértebra dorsal, asociada a anomalías vertebrales. Representa menos del 3% de los casos de disrafismo espinal oculto y es más común en mujeres con una relación 3:1 [14].

La hemivértebra es una malformación congénita de la columna vertebral que puede ocurrir sola o en conjunto con otras anomalías [15]. Es una causa común de escoliosis congénita y se origina por la falta de formación de uno de los dos centros cartilaginosos emparejados durante el desarrollo vertebral, resultando en un esclerotoma desigual. Esto lleva a la ausencia de la mitad contralateral del cuerpo vertebral y del arco vertebral dorsal, mientras que el arco posterior ipsilateral puede fusionarse con el arco vertebral adyacente [16,17]. La resonancia magnética de columna es el estudio indicado para diagnosticar la patología medular tipo diastematomelia, médula anclada, siringomielia, entre otros. Por otro lado, la tomografía computarizada es útil para evaluar el tipo de malformación vertebral congénita y para planificar la cirugía correctiva indicada [18,19].

El tratamiento quirúrgico de la diastematomelia asociada con escoliosis suele ser complejo y requiere un enfoque multidisciplinario [20]. Se puede realizar una cirugía combinada para abordar ambas condiciones. Los procedimientos quirúrgicos pueden incluir resección de la hendidura y descompresión neural a través de una laminectomía para acceder a la hendidura en el

canal vertebral y extirpar el tejido anómalo que comprime la médula espinal, además, se pueden liberar las raíces nerviosas comprimidas y así aliviar los síntomas neurológicos ^[21]. También es posible realizar la cirugía correctiva de la escoliosis a través de técnicas de instrumentación y fusión vertebral con el fin de corregir la curvatura escoliótica mediante la colocación de implantes como tornillos, barras y dispositivos de fijación para alinear y estabilizar la columna vertebral en una posición más fisiológica, y fusionar las vértebras afectadas utilizando injertos óseos ^[22, 23].

Es fundamental que el tratamiento sea multidisciplinario brindado por neurocirujanos especializados en medula espinal y columna vertebral, como también de médicos neurointensivistas, enfermeras, técnicos, anestesiólogos, especialistas en terapia física y manejo del dolor. La decisión sobre el enfoque quirúrgico específico dependerá de la gravedad de las condiciones, la extensión de las anomalías y las necesidades individuales de cada paciente ^[24,25].

En conclusión, la diastematomielia y la hemivértebra son condiciones congénitas poco comunes que pueden estar asociadas con otras condiciones patológicas, como la espina bífida. Para diagnosticar estas malformaciones y otras irregularidades en la columna vertebral y la médula espinal, se recomienda el uso de técnicas de imagen como la tomografía computarizada y la resonancia magnética de la columna, que ofrecen una visión detallada de la anatomía vertebral y nerviosa, respectivamente.

El tratamiento quirúrgico de la diastematomielia, especialmente cuando está relacionada con la escoliosis, requiere un enfoque multidisciplinario y complejo. Los procedimientos quirúrgicos pueden incluir la resección del tabique, la descompresión neural y la corrección de la escoliosis mediante técnicas de instrumentación y fusión vertebral.

Es esencial que el tratamiento quirúrgico sea realizado por un equipo médico experimentado, que incluya neurocirujanos y otros especialistas, según sea necesario. La elección del enfoque quirúrgico específico dependerá de la gravedad de las condiciones y las necesidades individuales del paciente.

Contribuciones de autoría: HMLV, URJL reclutaron el caso clínico, examinaron el caso, tomaron las fotografías, consiguieron el consentimiento informado del paciente, realizaron la evolución clínica del paciente, describieron el reporte y participaron en la introducción, la discusión y la redacción del reporte. TAM, REAA participaron en la discusión y la redacción del reporte.

Fuente de financiamiento: Autofinanciado.

Conflictos de intereses: Los autores declaran no tener ningún conflicto de interés financiero o no financiero, con relación a los temas descritos en el presente documento.

ORCID

Héctor Mijaíl Lizárraga Valderrama: <https://orcid.org/0000-0002-0166-7304>

José Luis Urquiza Rodríguez: <https://orcid.org/0000-0003-1855-5998>

Alberto Arístides Ramírez Espinoza: <https://orcid.org/0000-0003-3530-5704>

Mauro Toledo Aguirre: <https://orcid.org/0000-0002-0166-2124>

REFERENCIAS BIBLIOGRÁFICAS

1. Newton PO, Marks MC, Bastrom TP. Surgical treatment of diastematomyelia. *Orthop Clin.* 2016;47(2):281-289.
2. Yang JS, Sponseller PD, Yazici M. Surgical treatment of congenital spinal deformity. *Semin Spine Surg.* 2018;30(1):24-31.
3. Lu VM, Kim JS. Diastematomyelia and tethered cord syndrome. *Semin Spine Surg.* 2018;30(1):17-23.
4. Lenke LG, Betz RR. Surgical management of pediatric idiopathic scoliosis: techniques. *Eur Spine J.* 2013;22(Suppl 2):S236-S247.
5. Samdani AF, Hwang SW, Miyajima F, Cahill PJ, Crawford AH, Dormans JP. The use of traction for the treatment of severe spinal deformity. *Spine Deform.* 2015;3(1):2-8.
6. Winter RB, Lonstein JE. The surgical treatment of spinal deformity: adolescent idiopathic scoliosis. *Instr Course Lect.* 2006;55:527-534.
7. Emans JB. The juvenile and adolescent scoliosis. *Orthop Clin.* 2007;38(4):479-489.
8. Cohen MS. Techniques in the management of neuromuscular scoliosis. *Orthop Clin.* 2004;35(3):281-293.
9. Akbarnia BA, Mundis GM, Salari P, Yazsaby B. Innovations in surgical techniques: anterior spinal fusion with the vertical expandable prosthetic titanium rib in children with thoracic insufficiency syndrome associated with congenital, idiopathic, or neuromuscular scoliosis. *Spine.* 2015;40(15):E907-E914.
10. Talwar D, Baldwin KD. Treatment of scoliosis: a review of the literature. *JBJS Rev.* 2018;6(9):e1.
11. Samartzis D, Shen FH. Adolescent idiopathic scoliosis and spondylolysis: is there a connection? *J Pediatr Orthop.* 2014;34(Suppl 1):S37-S45.
12. Gupta M, Lenke LG, Bridwell KH. Incidence of neural axis abnormalities in infantile and juvenile patients with spinal deformity. Is a magnetic resonance image screening necessary? *Spine.* 2008;33(1):89-93.
13. Ito K, Imagama S, Ito Z, Ando K, Kobayashi K, Hida T, *et al.* Long-term outcomes and predictive factors of outcomes for correction surgery for adolescent idiopathic scoliosis with a minimum follow-up of 10 years. *Spine.* 2017;42(24):E1416-E1425.
14. Samdani AF, Cahill PJ, Hwang SW. Spondylolisthesis in children and adolescents. *JBJS Rev.* 2013;1(1):e1.
15. Gokcen B, Bilge T, Havitçioğlu H, Ozek MM, Kavakli A. Multiple intradural lipomas associated with diastematomyelia and tethered cord syndrome. *Pediatr Neurosurg.* 2006;42(5):312-314.
16. Ramieri A, Domenicucci M, Trincia G, Ciappetta P, Raco A, Delfini R. Diastematomyelia associated with fibrolipoma: case report and review of the literature. *Neurol. Med. Chir.* 2012;52(11):814-817.

17. Samdani AF, Cahill PJ, Hwang SW. Spinal deformity correction techniques in children. *Clin Neurosurg.* 2013;24(2):265-278.
18. Khoshhal K, ElMiligui Y. Advances in surgical treatment of adolescent idiopathic scoliosis. *Ann Med Surg.* 2017;21:36-43.
19. Yang JS, Sponseller PD, Yazici M. Surgical treatment of congenital spinal deformity. *Semin Spine Surg.* 2018;30(1):24-31.
20. Sponseller PD, Betz RR, Newton PO, Lenke LG. The management of spinal deformity in children and adults. *J Bone Jt Surg.* 2007;89(10):2369-2378.
21. Kwan K, Yaszay B, Bastrom T, Newton P. Management of pediatric diastematomyelia: a single-institution series. *J Pediatr Orthop.* 2016;36(3):304-310.
22. Newton PO, Wenger DR. Congenital deformities of the spine. *Instr Course Lect.* 2005;54:529-536.
23. Lenke LG, Betz RR, Harms J. Adolescent idiopathic scoliosis: a new classification to determine extent of spinal arthrodesis. *J Bone Jt Surg.* 2009;91(1):116-121.
24. Debnath UK, Freeman BJ, Grevitt MP. Developmental lumbar spinal stenosis: diagnosis and management. *J Bone Jt Surg.* 2006;88(7):923-936.
25. Rajshekhar V, Velayutham P, Joseph M. (2012). Lumbar diastematomyelia: experience from an adult series. *Spinal Cord.* 2012;50(5):389-393.