



# Picadura de insecto en la córnea, a propósito de un caso

## *Insect bite in the cornea, report of a case*

Gioconda Lourdes Armas Herrera<sup>1</sup>, Luis Felipe Arévalo Arévalo<sup>2</sup>, Eduardo Arenas Archila<sup>3</sup>

<sup>1</sup> médico oftalmólogo del Instituto Clínica Oftalmológica de la Selva, Tarapoto, Perú

<sup>2</sup> médico oftalmólogo del Instituto Clínica Oftalmológica de la Selva, Tarapoto, Perú

<sup>3</sup> Colombia

### Correspondencia

Gioconda Lourdes Armas Herrera  
gioco.armas@gmail.com

Recibido: 12/09/2022

Arbitrado por pares

Aprobado: 09/02/2023

Citar como: Armas Herrera GL, Arévalo Arévalo LF. Picadura de insecto en la córnea, a propósito de un caso. *Acta Med Peru.* 2023; 40(1): 066-9. doi: <https://doi.org/10.35663/amp.2023.401.2434>

Este es un artículo Open Access publicado bajo la licencia Creative Commons Atribución 4.0 Internacional. (CC-BY 4.0)



### RESUMEN

**Introducción:** Es de vital importancia considerar que la toxina del veneno de la avispa puede ocasionar una reacción violenta que daña la función visual, es por ello que presentamos el siguiente caso relacionado. **Cuadro Clínico:** Mujer de 32 años con antecedente de picadura de avispa hace 24 horas en ojo derecho; disminución de la agudeza visual, enrojecimiento, lagrimeo, dolor, secreción; agudeza visual de cuenta dedos a 2 metros del ojo derecho y 20/25 ojo izquierdo, con presiones intraoculares de 12 y 13; biomicroscopía hiperemia conjuntival con inyección periciliar 3+, cuerpo extraño en córnea hasta estoma con edema 3+, estrías en la Descemet ojo derecho. **Resultados:** Se procede a la extracción del cuerpo extraño con previa protección antimicrobiana con antibiótico tobramicina, antiinflamatorio esteroideo prednisolona, hipertónicas y lubricante mixto carboximetilcelulosa y glicerina. A la semana, se observa la formación de una opacidad capsular anterior con signos de atrofia iridiana que empieza a dar un “cambio de color del iris”, a las dos semanas se evidencia la dilatación de la vasculatura periciliar, a horas 4, y a las 3 semanas el paciente presenta una agudeza visual de 20/25 ambos ojos, con transparencia corneal, persistencia de la atrofia iridiana y catarata traumática capsular anterior, con remisión de sintomatología en el paciente. **Conclusiones:** No se sabe el componente exacto del veneno que produce los signos previamente descritos, existen teorías de que puede deberse a un componente con acción parasimpaticomimética, el mismo que se relaciona a otras observaciones clínicas de despigmentación local y heterocromía.

**Palabras clave:** Mordeduras y Picaduras de Insectos; Córnea; Atrofia; Iris; Avispa. (Fuente: DeCS-BIREME)

## ABSTRACT

**Introduction:** It is very important to consider that the toxin present in wasp venom may lead to a severe reaction damaging visual function. This is the reason why we present the following case. **Clinical Picture:** This is a 32-year-old-female who was bitten by a wasp 24 hours ago in her right eye. She had visual acuity reduction, reddening, tearing, pain, and secretion. Her visual acuity was counting fingers at two-meter distance from her right eye and 20/25 in the left eye. Intraocular pressure was 12 and 13. Biomicroscopy showed conjunctival hiperemia with 3+ periciliary injection. There was a foreign body in the cornea towards the stoma, with 3+ edema. There were striae in the right Descemet. **Resultados:** We took out the foreign body with previous antimicrobial protection including an antibacterial (tobramycin) and a steroid anti-inflammatory compound (prednisolone). Hypertonic solution and mixed lubricants were also administered, including a mixed lubricant, carboxymethylcellulose, and glycerin. One week afterwards, we observed the formation of an anterior capsular opacity with signs of iris atrophy which led to a 'change of color in the iris'. Two weeks afterwards we observed periciliary vascular dilatation, at 4-hour meridian; and on the third week, the patient had 20/25 visual acuity in both eyes. Her cornea was transparent, there was persistence of iris atrophy, and there was an anterior capsular cataract. Her symptoms subsided.

**Conclusiones:** The exact component of wasp venom leading to the described signs is not known. It has been proposed that it may be a compound with parasympathomimetic action, and this has been related with other clinical observations indicating local depigmentation and heterochromia.

**Key words:** Insect Bites and Stings; Cornea; Atrophy; Iris; Wasp. (Source: MeSH-BIREME).

## INTRODUCCIÓN

Los cuerpos extraños intraoculares (CEIO) son cuadros frecuentes en la consulta oftalmológica, asociados, por lo general, a traumatismos ocasionados por actividades laborales (construcción, agricultura, carpintería, entre otras). Sin embargo, el reporte de casos de CEIO vinculados a picaduras de avispa son poco comunes en la literatura. Aunque se reconoce la abundancia de este insecto en la mayor parte del país, habitando zonas variadas como bosques de tierras bajas y campos de cultivos andinos<sup>[1]</sup>, es en zonas rurales donde la población tiene contacto permanente y está más expuesta a picaduras de avispas en diversas partes del organismo, siendo la picadura en el globo ocular, específicamente en la córnea, una condición inusual que puede comprometer la visión<sup>[2]</sup>. Es de vital importancia considerar que la toxina del veneno de la avispa puede ocasionar una reacción violenta que daña la función visual, es por ello que presentamos el siguiente caso relacionado.

## CUADRO CLÍNICO

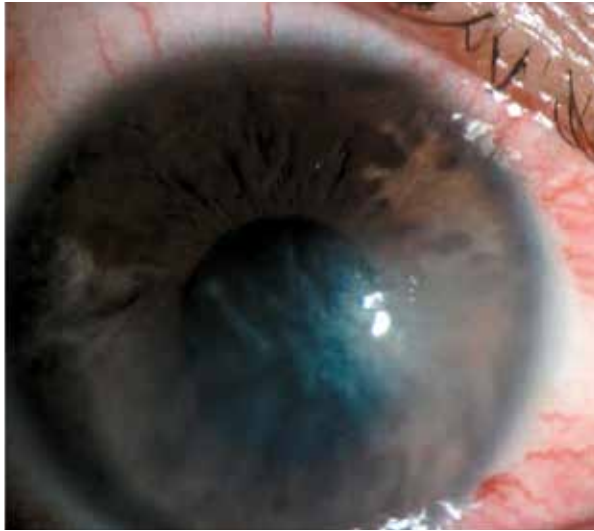
Se presenta el caso de una paciente de 32 años de edad, natural y procedente de la zona rural del departamento de San Martín, que refiere antecedente de picadura de avispa hace 24 horas en ojo derecho, presentando al momento de la consulta disminución de la agudeza visual, enrojecimiento, lagrimeo, dolor, secreción; agudeza visual de cuenta dedos a 2 metros del ojo derecho y 20/25 ojo izquierdo, con presiones intraoculares de 12 y 13, respectivamente; a la biomicroscopía se encuentra hiperemia conjuntival con inyección periciliar 3+ y presencia de cuerpo extraño en la córnea que llega hasta el estroma con edema 3+, estrías en la Descemet del ojo derecho. Figura 1, 2 y 3.

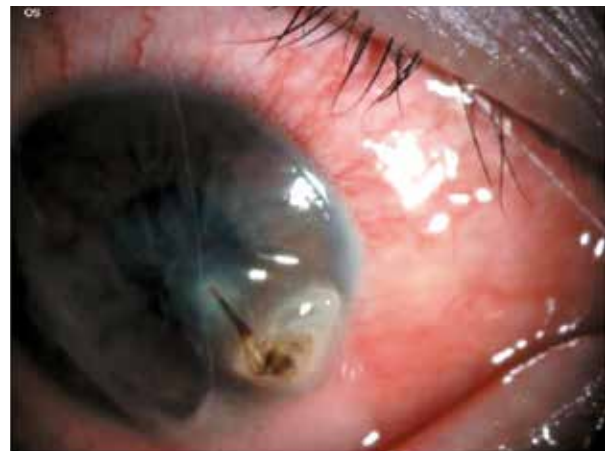

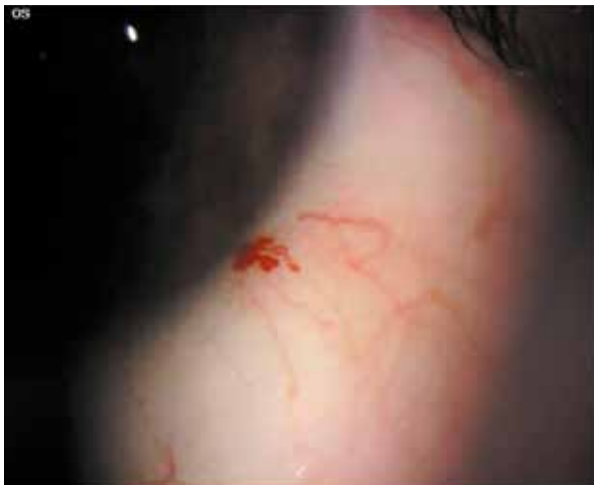Figura 1. Córnea edematosa con presencia de cuerpo extraño.

## RESULTADOS

Se procede a la extracción del cuerpo extraño con previa protección antimicrobiana con antibiótico tobramicina, antiinflamatorio esteroideo prednisolona, gotas hipertónicas y un lubricante mixto carboximetilcelulosa y glicerina. A la semana, se observa la formación de una opacidad capsular anterior con signos de atrofia iridiana, la cual empieza a dar una apariencia de "cambio de color del iris"; a las dos semanas se evidencia la dilatación de la vasculatura periciliar a horas 4 en forma. Figura 4, y a las 4 semanas el paciente presenta una agudeza visual de 20/25 en ambos ojos, con transparencia corneal, persistencia de la atrofia iridiana. Figura 5 y catarata traumática capsular anterior, con remisión de sintomatología en el paciente.



**Figura 2.** Córnea con aumento de edema y estrías en la Descemet.



**Figura 3.** Dilatación vascular horas 4 perilimbar.

## DISCUSIÓN

El caso descrito en el presente reporte es inusual debido a su presentación clínica. Se trata de un CEIO de aguijón de avispa, insecto himenóptero que, en la acción de picar, introduce dos componentes en el ojo: el aguijón de quitinosa y el veneno específico <sup>[3]</sup>, este último es responsable de los síntomas asociados, debido a su contenido de aminas biológicas (histamina), causante de la reacción dolorosa, polipéptidos no enzimáticos (neurotoxinas y péptidos citolíticos) y enzimas difusoras (fosfolipasa A, fosfolipasa B y hialurodinasa). <sup>[3,4]</sup>

La revisión de la bibliografía disponible señala un variado rango de manifestaciones clínicas posteriores a la picadura de abejas o avispas, entre las que se incluyen conjuntivitis, infiltrados corneales, formación de cataratas, iritis aguda con precipitados

queráticos, hipema, subluxación del cristalino, y neuropatías ópticas. <sup>[5]</sup> Las complicaciones corneales son reportadas con mayor frecuencia, advirtiéndose que la diferencia de los efectos de la picadura de avispa depende del tipo de veneno involucrado y si el veneno se inyectó en el ojo. <sup>[6]</sup>

Un estudio realizado por Arenas <sup>[7]</sup> (1977) presenta el efecto de la picadura de avispa en conejos, encontrando los mismos signos de nuestro paciente, quien posterior a la picadura muestra un edema circunscrito que se extiende desde la zona de inoculación 4 a 5 mm con un 48 % de persistencia del edema a una semana, un 16 % a dos semanas y un 14 % a las 3 semanas. El estudio histopatológico relaciona este edema a una distrofia endotelio – epitelial; así mismo el hallazgo de la persistencia del aguijón como vehículo de inoculación. La presencia de la melitina, toxina no enzimática que compone el veneno de la avispa, así como la acción neurotóxica de la apamina, afectan los tejidos oculares, dañando la permeabilidad de la membrana y causando lisis celular.

Sobre el síntoma de despigmentación iridiana, Arenas <sup>7</sup> la describe, en la cara posterior, a partir de las 24 horas post inoculación del veneno llegando a su máximo en un periodo de una semana, el mismo que daba la impresión de ojos “azulados”. De manera complementaria, Vélez Fernández <sup>[8]</sup> apunta heterocromía del iris provocada por la melitina.

Respecto al tratamiento, autores como Nowroozzadeh <sup>[4]</sup> y Nakatani <sup>[6]</sup>, señalan la respuesta favorable al uso de corticoides, como en nuestro caso, lo que implica una reacción inmunológica al veneno más que un proceso infeccioso. De la misma forma, Lin <sup>[9]</sup> menciona el veneno de avispa (*Vespa Orientalis*) como un agente antibacteriano contra algunos gram positivos y gram negativos, deduciendo una reducción ante la posibilidad de una infección superpuesta. Asimismo, reporta tres casos con lesión corneal por picadura de abeja que fueron tratados con antibióticos tópicos y esteroides obteniendo buenos resultados visuales sin complicaciones graves. Lai <sup>[10]</sup> y Kim <sup>[11]</sup> mencionan secuelas graves como formación de cataratas, un caso de retinopatía severa y neuropatía óptica después de picadura de avispa a pesar del tratamiento. Se deduce que, en caso la inflamación corneal grave no pueda controlarse, puede optarse por el uso de membrana amniótica como una alternativa en el tratamiento. <sup>[12]</sup> En situaciones más agresivas donde se observe que el veneno de la picadura se encuentra en cámara anterior, la irrigación de cámara anterior es una opción eficaz para resolver la inflamación. <sup>[13]</sup>

## CONCLUSIONES

Aún no se sabe el componente exacto del veneno que produce los signos previamente descritos, ya que la reacción inmunológica y tóxica provocada se debe al veneno más que a la picadura en sí <sup>[11]</sup>. Existen teorías sobre la acción de un componente para simpaticomimético, el mismo que se relaciona a otras observaciones clínicas de despigmentación local y heterocromía,

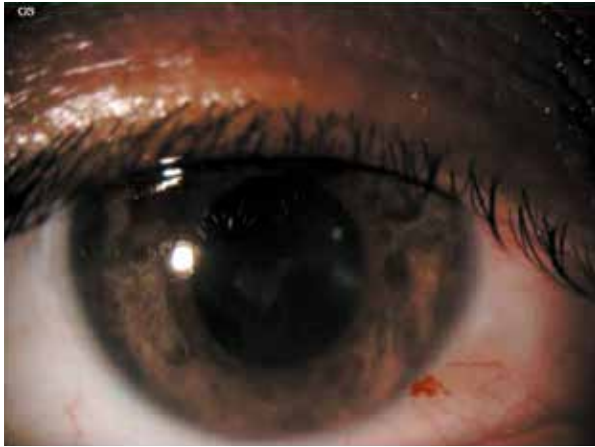

Figura 4. Atrofia iridiada a la semana 2

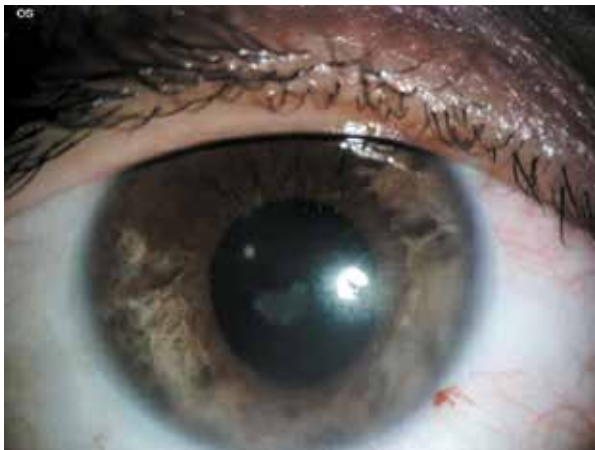

Figura 5. Atrofia iridiana a la semana 4.

Así mismo no todas las clases de avispa causan estos cambios oculares, por lo que sería materia de una investigación más profunda a posteriori.

#### Contribuciones de autoría

GLAH y LFAA reclutaron el caso clínico, examinaron el caso, tomaron las fotografías, consiguieron el consentimiento informado del paciente, realizaron la evolución clínica del paciente, describieron el reporte y participaron en la introducción, la discusión y la redacción del reporte.

#### Potenciales conflictos de interés

Los autores del estudio declaran que no presentan conflicto de interés económico o personal primario ni secundario con los objetivos, la población, ni los resultados de la investigación

Fuentes de financiamiento: Autofinanciado

## ORCID

Gioconda Lourdes Armas Herrera, <https://orcid.org/0000-0002-2356-9430>

Luis Felipe Arévalo Arévalo, <https://orcid.org/0009-0006-6894-6136>

Eduardo Arenas Archila, <https://orcid.org/0000-0002-3392-474X>

## REFERENCIAS BIBLIOGRÁFICAS

- Rasmussen C, Asejo A (2009) A checklist to the wasps of Peru (Hymenoptera, Aculeata). *ZooKeys* 15: 1-78. DOI: 10.3897/zookeys.15.196.
- Höllhumer, R, Carmichael, TR. Bee sting of the cornea: A running case report. *Afr Vis Eye Health*. 2015;74(1),3-pages.
- Arcieri ES, França ET, de Oliveria HB, De Abreu Ferreira L, Ferreira MA, Rocha FJ. Ocular lesions arising after stings by hymenopteran insects. *Cornea*. 2002 Apr;21(3):328-30. DOI: 10.1097/00003226-200204000-00019.
- Nowroozzadeh MH, Hamid A, Bolkeir A, Shirvani M, Maalghagh M. Corneal wasp sting: A case report and review of literature. *J Curr Ophthalmol*. 2018 Apr 10;31(1):95-97. DOI: 10.1016/j.joco.2018.02.007. PMID: 30899854; PMCID: PMC6407084.
- Maltzman JS, Lee AG, Miller NR. Optic neuropathy occurring after bee and wasp sting. *Ophthalmology* 2000; 107:193-5.
- Nakatani Y, Nishimura A, Sugiyama K. Successful treatment of corneal wasp sting-induced panuveitis with vicrectomy. *Journal of Ophthalmic Inflammation and Infection*. 2013. DOI: 10.1186/1869-5760-3-18.
- Arenas E. Despigmentación Ocular por picadura de Avispa. *Palestra Oftalmológica Panamericana*. Vol 1, N° 2, 1977. Pag. 69-76.
- Vélez Fernández M.; Mannis M., Ortega J.; Tobón C. *Vision Pan-America*; Arlington. Tomo 11, N. 4, (2012): 117-120. DOI:10.15324/vpa.v11i4.31.
- Lin PH, Wang NK, Hwang YS, Ma DH, Yeh LK. Bee sting of the cornea and conjunctiva: management and outcomes. *Cornea*. 2011 Apr; 30(4):392-4. doi: 10.1097/ICO.0b013e3181f234a6.
- Lai P, Yang J, Cui H, Xie H. Prognosis of corneal wasp sting: case report and review of the literature. *Cutan Ocul Toxicol*. 2011 Dec; 30(4):325-7. doi: 10.3109/15569527.2011.579930.
- Kim JM, Kang SJ, Kim MK, Wee WR, Lee JH. Corneal wasp sting accompanied by optic neuropathy and retinopathy. *Jpn J Ophthalmol*. 2011 Mar; 55(2):165-7. doi: 10.1007/s10384-010-0912-z.
- Li Z, Oh HJ, Ji Y, Yoon KC. Wasp sting of the cornea: a case treated with amniotic membrane transplantation. *Graefes Arch Clin Exp Ophthalmol*. 2013 Mar;251(3):1039-40. DOI: 10.1007/s00417-012-2072-y.
- Muto T, Machida S. Wasp sting of the cornea. *Int Med Case Rep J*. 2018 Oct 24;11:283-286. DOI: 10.2147/IMCRJ.S178794.