



Reporte de caso: Miofibroblastoma mamario paratesticular

Case report: Paratesticular mammary myofibroblastoma

Miguel Ángel Salazar Arenas^{1a}, Fernando Díaz Gallegos^{1b}, Mónica Ruiz Ballón^{2c}, Mauricio Postigo Mac Dowall^{2c}

¹ Hospital Regional Honorio Delgado. Arequipa, Perú

² Laboratorio Patho Diagnóstico

^a Médico residente de urología

^b Urólogo

^c Patólogo

Correspondencia

Miguel Ángel Salazar Arenas
salazararenasmiguelangel@gmail.com

Recibido: 20/12/2021

Arbitrado por pares

Aprobado: 23/06/2022

Citar como: Salazar Arenas MA, Díaz Gallegos F, Ruiz Ballón M, Postigo Mac Dowall M. Reporte de caso: Miofibroblastoma mamario paratesticular. Acta Med Peru. 2022;39(2):185-9. doi: <https://doi.org/10.35663/amp.2022.392.2294>

Este es un artículo Open Access publicado bajo la licencia Creative Commons Atribución 4.0 Internacional. (CC-BY 4.0)



RESUMEN

Existe una variedad de tumores epiteliales, mesoteliales y de tejidos blandos que pueden desarrollarse en la red testicular y paratesticular. Se presenta el caso clínico de paciente con tumoración paratesticular derecha: Miofibroblastoma Mamario Paratesticular. Importante recalcar la variedad de origen embrionario para el desarrollo de estos tumores, así como el diagnóstico oportuno para el tratamiento y seguimiento resolutivo.

Palabras clave: Neoplasias de Tejido Muscular; Enfermedades Testiculares; Neoplasias de la Mama. (Fuente: DeCS BIREME).

ABSTRACT

There is a variety of epithelial, mesothelial, and soft tissue tumors that can develop in the testicular and paratesticular area. We present the case of a patient with a right paratesticular tumor that was diagnosed as paratesticular mammary myofibroblastoma. It is important to emphasize the embryonic origin variety for the development of these tumors, as well as having a timely diagnosis for treatment and decisive follow-up.

Keywords: Neoplasms, Muscle Tissue; Testicular Diseases; Breast Neoplasms. (Source: MeSH BIREME).

INTRODUCCIÓN

Una variedad de tumores epiteliales, mesoteliales y de tejidos blandos pueden desarrollarse en la red testicular y los tejidos paratesticulares. En cuanto a los tumores mesoteliales que implican la región paratesticular, incluyen quistes mesoteliales, hiperplasia mesotelial reactiva, tumores adenomatoideos, mesotelioma quístico benigno, mesotelioma papilar bien diferenciado y mesotelioma maligno.^[1] El más común es el tumor adenomatoide, que es una proliferación mesotelial benigna que afecta a los testículos y/o tejidos paratesticulares, a menudo de forma infiltrativa. Esta cualidad infiltrativa puede llevar a la valoración errónea de este tumor como maligno.^[1]

Los tumores epiteliales raros de los tejidos paratesticulares incluyen tumores benignos y malignos epiteliales de la red testicular: carcinoma seroso, endometroide, adenocarcinoma y tumores mucinosos como cistoadenocarcinoma que son similares en apariencia a las observadas en mujeres. Los tumores serosos limítrofes paratesticulares son histológicamente idénticos a su homólogo ovárico y se cree que se comportan de forma similar.^[2]

Los tumores de Brenner, el cistoadenoma papilar, tumor desmoplásico de células redondas pequeñas, los linfomas, las leucemias, los plasmocitomas, los fibromas, los tumores vasculares y los sarcomas; se han descrito en raras ocasiones en los testículos o en tejidos paratesticulares. También se han

observado depósitos de metástasis de carcinomas que se originan mayormente de próstata y pulmón.^[3]

El objetivo de presentar este caso clínico es evidenciar la variedad de tumores de diferentes orígenes que se pueden desarrollar en la zona paratesticular, además recalcar la importancia de la autopalpación que permite un diagnóstico oportuno y por ende un tratamiento resolutivo.

PRESENTACIÓN DEL CASO CLÍNICO

Paciente varón de 38 años, de sexo masculino, que acude a consulta por notar aumento de volumen en región testicular derecha desde hace una semana, además a la autopalpación refiere sensación de masa en dicha zona.

Al examen físico preferencial, genitales externos de acuerdo con edad y sexo, se palpa tumoración de 3 por 4 cm entre epidídimo y testículo derecho, además de dolor 2/10 (según Escala Visual Analógica EVA) a la palpación. Testículo y epidídimo izquierdo de dimensiones conservadas. No se palpan ganglios aumentados de tamaño en región inguino – pélvica. Al paciente se le solicitan exámenes de laboratorio y tomografía abdomino pélvica (Tabla 1)

Evaluado el caso en particular, teniendo en cuenta las pruebas de laboratorio e imágenes, se decide intervenirlos quirúrgicamente

Tabla 1: Exámenes auxiliares de apoyo al diagnóstico

| Examen de laboratorio solicitado | Resultado |
|---|--|
| Hemoglobina | 16.2 |
| Tiempo de protrombina (TP) | 13"4 |
| Tiempo parcial de tromboplastina (TPT) | 30"2 |
| Relación normalizada internacional (INR) | 1.04 |
| Plaquetas | 315 000 |
| Hemograma | 9 7000 leucocitos |
| Prueba de lactato deshidrogenasa (DHL) | 80 U/L (55 – 155 U/L) |
| Fracción beta de hormona gonadotropina coriónica humana (b-HCG) | 2 mUI/ml (<35 mUI/ml) |
| Alfafetoproteína (AFP) | 8 ng/ml (<300 ng/ml) |
| Glucosa | 88 |
| Úrea | 20 |
| Creatinina | 0.90 |
| Grupo Factor RH | O + |
| Tomografía Abdomino – Pélvica | <ul style="list-style-type: none"> • Lesión ocupante de espacio en bolsa escrotal derecha de al menos 44 x 31mm • No se observan lesiones de sospecha ni de secundarismo en cavidad abdomino pélvica • Pielectasia leve derecha • Leve espondilosis lumbar |

U/L: Unidades / litro

mUI/ml: Miliunidades internacionales por mililitro

ng/ml: Nanogramo por mililitro

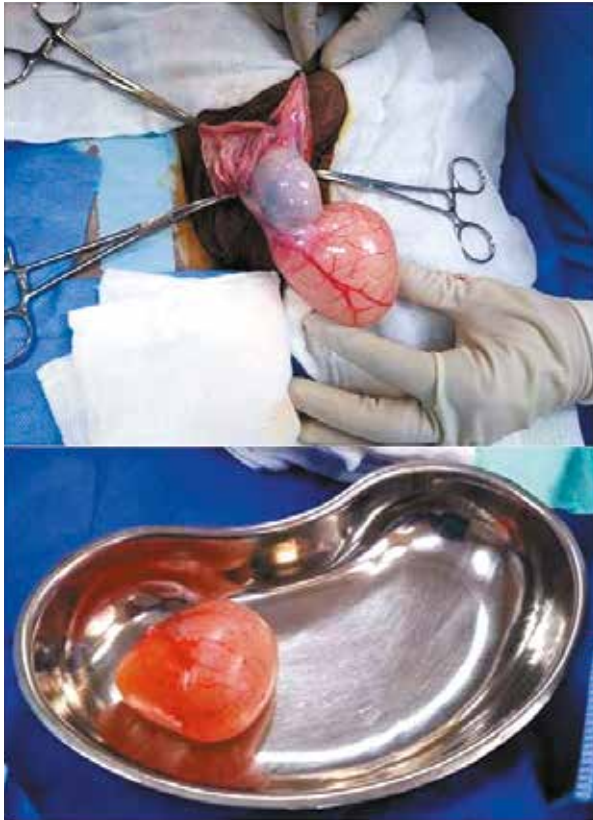

Imagen 1: Tumoración paratesticular derecha + testículo derecho (Superior) y Tumoración paratesticular (Inferior)

realizándose orquiectomía radical derecha. Paciente bajo efectos de anestesia, luego de asepsia y antisepsia de zona operatoria y colocación de campos estériles, se realiza incisión inguinal derecha. Luego disección por planos se llega al cordón espermiático, se realiza la liberación de adherencias de testículo y cordón, seguido de clampaje, sección y ligadura de cordón espermiático. Se obtiene la pieza operatoria (Imagen 1) constituida por: testículo derecho, epidídimo derecho y tumoración paratesticular derecha. Después de la revisión de

hemostasia, se continúa con el cierre de la herida quirúrgica por planos y finalmente paciente es retirado de sala de operaciones y pasa a recuperación hemodinámicamente estable.

Muestra pasa a anatomía patológica, donde se realizan pruebas de inmunohistoquímica complementaria con los siguientes resultados: Positivo para Desmina y CD34, negativo para actina de músculo liso y S-100. El informe de anatomía patológica concluye: Miofibroblastoma tipo mamario paratesticular, tamaño tumoral 6.5cm x 4cm x 3cm, con margen quirúrgico no comprometido (Ver Imagen 2 y 3).

DISCUSIÓN

Como sabemos el mesodermo es la capa germinal media, que se origina a partir de la masa celular interna y se sitúa entre el endodermo y el ectodermo. Y es el origen del sistema esquelético, músculos, sistema circulatorio y reproductor. El fibrocartilago es una mezcla de tejido conectivo denso regular, donde se observa condrocitos alineados a lo largo de gruesas fibras colágenas, no posee pericondrio. Se originan del mesénquima embrionario, que procede del mesodermo durante el desarrollo embrionario. Los adenomas crecen en órganos glandulares, son benignos, de tipo epitelial que se forma a partir de células que recubren la superficie de algún órgano. Los epitelios son los tejidos que pueden derivar de las 3 hojas o capas celulares que constituyen el embrión: mesodermo, ectodermo o endodermo. El desarrollo embrionario de la glándula mamaria deriva de la capa ectodérmica. A la semana 7 a 15, se crea la yema primitiva que por efecto de la testosterona, en los hombres se impide el desarrollo de esta estructura tubular, en las mujeres la falta de esta hormona favorece la estructura tubular. Estos engrosamientos ectodérmicos se extienden a ambos lados desde las futuras axilas hasta la región inguinal y constituyen las líneas mamarias o lácteas. Para la semana 14 a 24 los cordones del ectodermo incursionan en el mesodermo y comienzan a desarrollar la estructura tubular, el mesodermo recubre e infiltra el tejido tubular formando estroma, piel y fascia superficial.

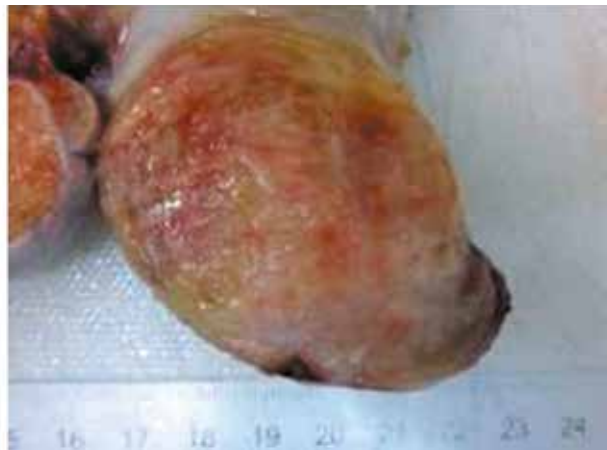
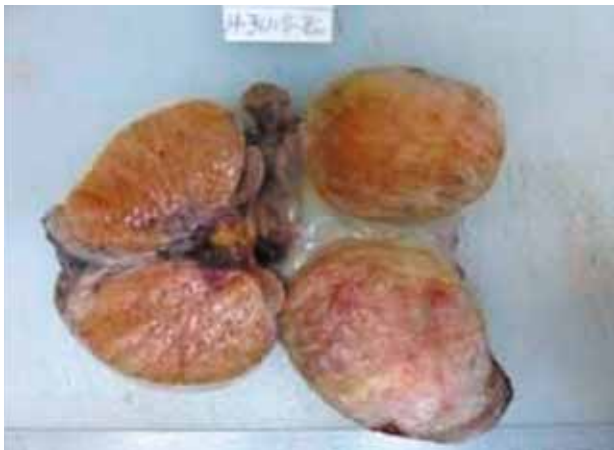

Imagen 2: Tumoración paratesticular derecha
Macrosco피아: tumoración de bordes bien definidos con áreas fibrosas y mixoides.

Luego la regresión mamaria permite conservar sólo una glándula a cada lado de la región pectoral, el crecimiento mamario está relacionado con la edad y regulado con las hormonas que afectan la función reproductora. Recordar, que los mesonefros (deriva del mesodermo) en la semana 4 a 8 se unirán con el conducto pronéfrico para generar el conducto mesonéfrico o de Wolff, que bajo la influencia de la testosterona formarán el epidídimo, conductos eferentes y deferentes. ^[4]

Los párrafos anteriores tratan de explicar el origen embrionario del tumor observado por anatomía patológica, miofibroblastoma mamario paratesticular, donde a excepción del tejido muscular que deriva del mesodermo, las demás nacen de la capa embrionaria del ectodermo. Y según la formación embriológica del tejido mamario puede haber quedado algún rezago embrionario en la zona paratesticular que haya condicionado su participación en esta tumoración. ^[3]

Según el estudio del McClure ^[2], presentó hallazgos clínicos, morfológicos y patológicos de tumores serosos limítrofes raros en región paratesticular. Encontró que el tumor seroso limítrofe del paratestis era histológicamente idéntico a su homólogo ovárico. Y además determinó según su revisión que el tratamiento de

orquiectomía radical no produjo recidivas ni metástasis. Cabe recalcar que un tumor limítrofe puede tener comportamiento intermedio, entre benigno y ser invasivos. ^[2]

Algunos tumores poco comunes pero distintivos pueden afectar la región paratesticular. Los 3 tumores inusuales representativos son tumores epiteliales de tipo ovárico, el tumor desmoplásico de células redondas pequeñas y el tumor neuroectodérmico melanótico de la infancia. Los de tipo ovárico son homólogos testiculares de los que surgen en ovario, los más frecuentes son los tumores serosos de malignidad limítrofe, con menos casos de carcinomas serosos u otras formas de diferenciación mulleriana. Los de células redonda pequeña, también denominados "células pequeñas azules", cada vez más reconocidos por su agresividad, manifestación clínica y patológica distintiva; surgen de la asociación íntima de la membrana serosa de la cavidad peritoneal y albergan una translocación en p13 y q12. El neuroectodérmico, es de bajo grado y se encuentra en epidídimo. ⁴

Los tumores hematopoyéticos primarios de estructuras paratesticulares son raros. Parece haber una tendencia en los hombres jóvenes a tener linfomas de bajo grado con curso indolente, y en pacientes mayores a desarrollar tumores de

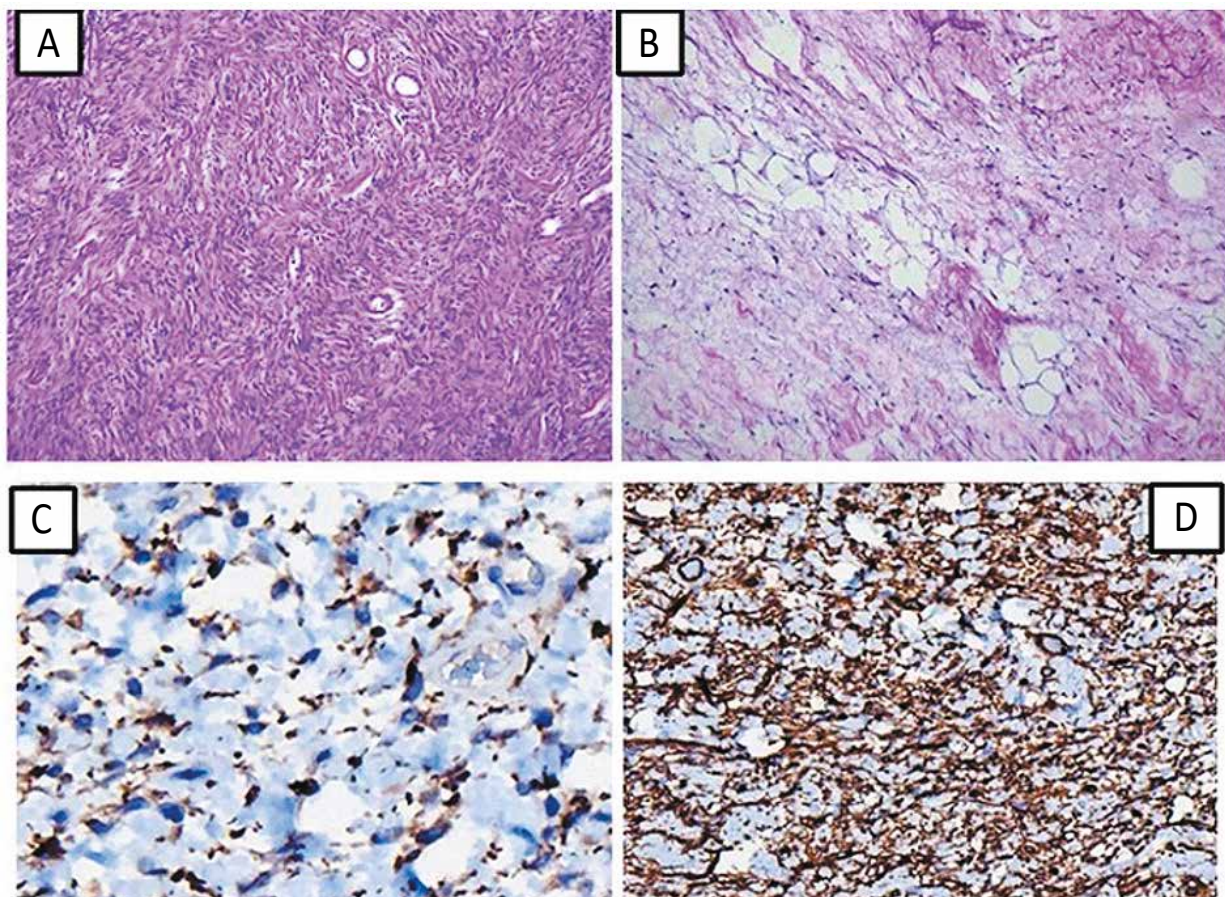


Imagen 3: Anatomía patológica de tumoración paratesticular derecha.

A: Proliferación de células fusiformes elongadas en estroma colagenizado y con bandas de colágeno grueso. B: Proliferación de células fusiformes en estroma mixoide mezcladas con adipocitos. C: Positividad inmunohistoquímica citoplasmática para desmina. D: Positividad inmunohistoquímica citoplasmática para CD34.

grado superior. El plasmacitoma y el sarcoma granulocítico de paratestis son aún más raros y a menudo son susceptibles de interpretaciones erróneas.^[3]

Tener en cuenta que todo paciente con masa testicular sospechosa de malignidad será sometido a exploración por vía inguinal. La orquiectomía es curativa para el 70 a 85 % de todos los pacientes, y esclarece las características histológicas del tumor. Dependiendo del estadiaje y estirpe histológica, se realizará vigilancia activa, quimioterapia, radioterapia o linfadenectomía lumboaórtica; así como un seguimiento enfocado al riesgo y a la re-etapificación.^[5]

Gran parte de los cánceres testiculares se presentan como un abultamiento en el testículo, en consecuencia, debe considerarse como importante la autopalpación testicular. La Sociedad Americana Contra El Cáncer recomienda que el mejor momento para la palpación de los testículos es durante o después del baño, realizando por separado el examen de cada testículo sosteniéndolo entre los pulgares y los dedos de ambas manos para poder rodearlo, con el objetivo de sentir algún abultamiento duro o nódulo o cualquier cambio en su tamaño, forma o consistencia. De esta manera, podemos detectar al cáncer testicular en una etapa temprana que nos permita tener mayores probabilidades de un tratamiento curativo de esta enfermedad.

CONCLUSIÓN

El origen embrionario del tumor paratesticular puede derivar de diferentes capas germinales, como nuestro caso en particular. Es importante recalcar que el diagnóstico en estadio temprano sigue siendo la piedra angular del tratamiento.

Agradecimientos: Se agradece a los Dres.: Águeda Muñoz Del Carpio Toia, Rosa María Toranzo Dianderas y Percy Cruz Miranda por su amable colaboración en el presente documento.

Contribuciones de autoría: Todos los autores participaron de forma equitativa en la concepción, diseño de la investigación,

recolección de datos y redacción del documento. Asimismo, todos aprobaron la versión final del documento. Los autores se responsabilizan por el contenido del artículo y se comprometen a responder adecuadamente las preguntas que pudieran ser necesarias para garantizar la precisión de los datos e integridad de cualquier parte de su investigación.

Potenciales conflictos de intereses: Los autores declaran no tener ningún conflicto de interés financiero o no financiero, con relación a los temas descritos en el presente documento.

Fuentes de financiamiento: Autofinanciado

ORCID

Miguel Ángel Salazar Arenas, <https://orcid.org/0000-0002-6131-7912>

Fernando Díaz Gallegos, <https://orcid.org/0000-0002-5164-4485>

Mónica Ruiz Ballón, <https://orcid.org/0000-0002-0249-859X>

Mauricio Postigo Mac Dowall, <https://orcid.org/0000-0002-1310-404X>

REFERENCIAS BIBLIOGRÁFICAS

1. Perez-Ordóñez B, Srigley JR. Mesothelial lesions of the paratesticular region. *Semin Diagn Pathol.* 2000 Nov;17(4):294-306. PMID: 11202546.
2. McClure RF, Keeney GL, Sebo TJ, Chevillie JC. Serous borderline tumor of the paratestis: a report of seven cases. *Am J Surg Pathol.* 2001 Mar;25(3):373-8. doi: 10.1097/00000478-200103000-00012.
3. Henley JD, Ferry J, Ulbright TM. Miscellaneous rare paratesticular tumors. *Semin Diagn Pathol.* 2000 Nov;17(4):319-39. PMID: 11202548.
4. Wein A, Kavoussi L, Novick A, Partin A, Peters G. *Campbell Walsh Urology.* Ed 12. Tomo 4. Elsevier Health; 2020.
5. Laguna MP, Albers P, Algaba F, Bokemeyer C, Boormans JL, Fischer S, Fizazi K, et al. Guía de la Asociación Europea de Urología sobre Cáncer Testicular. *Guías de la Asociación Europea de Urología EAU.* 2021. p. 118 – 140.