



Abordaje transradial para angiografía cerebral diagnóstica: primera experiencia en un hospital de la seguridad social

Transradial approach for diagnostic cerebral angiography: first experience in a social security hospital

Giancarlo Saal-Zapata^{1,a}, John Vargas-Urbina^{2,b}, Walter Durand-Castro^{1,a}, Rodolfo Rodríguez-Varela^{1,a}.

¹ Departamento de Neurocirugía, Servicio de Neurocirugía Endovascular. Hospital Nacional Guillermo Almenara Irigoyen. Seguro Social de Salud (EsSalud). Lima, Perú.

² Departamento de Neurocirugía. Hospital Nacional Guillermo Almenara Irigoyen. Seguro Social de Salud (EsSalud). Lima, Perú.

a Médico Neurocirujano b Médico Residente

Correspondencia

Giancarlo Saal-Zapata
gian_carlo1987@hotmail.com

Recibido: 21/10/2020

Arbitrado por pares

Aprobado: 05/01/2021

Citar como: Saal-Zapata G, Vargas-Urbina J, Durand-Castro W, Rodríguez-Varela R. Abordaje transradial para angiografía cerebral diagnóstica: primera experiencia en un hospital de la seguridad social. *Acta Med Peru.* 2021;38(1):58-63. doi: <https://doi.org/10.35663/amp.2021.381.1837>

RESUMEN

El abordaje transradial está ganando territorio en el campo neuroendovascular para procedimientos diagnósticos y terapéuticos. Menos complicaciones, menor tiempo hospitalario y mayor confort del paciente son características de este abordaje. Sin embargo, la transición del abordaje femoral clásico al abordaje radial es difícil de lograr en instituciones con protocolos establecidos. Presentamos nuestra experiencia inicial utilizando el abordaje transradial para angiografía cerebral diagnóstica realizados exitosamente logrando la cateterización de todos los vasos supra-aórticos.

Palabras clave: transradial, angiografía, arteria radial (Fuente: DeCS BIREME)

ABSTRACT

The transradial approach for diagnostic cerebral angiography is aiming to become the standard technique in the neuroendovascular field for both diagnostic and therapeutic procedures. Some characteristics for this approach include less complications, shorter hospital stay and more comfort for patients. However, transitioning from the classical femoral approach to the radial approach is difficult to achieve in facilities with well-established protocols. We report our initial experience using the transradial approach for diagnostic cerebral angiography, where all supra-aortic blood vessels were successfully catheterized.

Keywords: transradial, angiography, radial artery (Source: MeSH)

INTRODUCCIÓN

La angiografía cerebral diagnóstica se ha realizado clásicamente a través del abordaje femoral. La cateterización de la arteria femoral se ha convertido en un procedimiento de rutina para los neurointervencionistas por su fácil palpación, tamaño y localización; sin embargo, el mayor tiempo post-operatorio y las complicaciones locales como hematomas inguinales o retroperitoneales, disección femoral, formación de pseudoaneurismas y discomfort durante el procedimiento ha motivado la búsqueda de abordajes menos invasivos [1].

En el campo de la cardiología, ya se ha adoptado al abordaje transradial como el de primera intención para procedimientos diagnósticos y terapéuticos, con abundante literatura que comprueba la seguridad y eficacia de esta técnica [2]. Este abordaje tiene por objetivo disminuir el tiempo de estancia post operatorio y las complicaciones propias de la punción femoral, siendo actualmente un abordaje bien descrito para realizar diagnósticos y tratamientos definitivos en casos de patología neurovascular [3]. Las indicaciones iniciales eran para pacientes obesos, ancianos y con severa aterosclerosis aorto-iliaca [4]. Sin embargo, su uso no se ha difundido ampliamente debido a la dificultad en la cateterización de la arteria radial y sus potenciales complicaciones, tales como espasmo, estenosis, oclusión o isquemia de la mano [5].

No se ha encontrado en la literatura nacional reportes del uso del abordaje radial en patología neurovascular, por lo que su uso es limitado actualmente. Por ello, presentamos nuestra experiencia inicial empleando el abordaje transradial para la realización de angiografías cerebrales diagnósticas con resultados radiológicos y clínicos favorables.

REPORTE DE CASOS

Las características de los pacientes, sus diagnósticos y complicaciones se detallan en la Tabla 1.

Caso 1

Paciente mujer de 29 años, con antecedente de embolización parcial con sustancia embolizante Onyx de malformación arteriovenosa (MAV) cerebelosa derecha no rota, hace 2 años. Acudió para angiografía cerebral de control. Clínicamente asintomática, sin déficit motor ni ataxia para la marcha, no hay disimetría ni adiadococinecia. Se le realizó el Test de Allen siendo negativo y se le planteó la posibilidad de realizar el abordaje radial, aceptando y realizándose el procedimiento sin complicaciones.

Caso 2

Paciente varón de 16 años sin antecedentes de importancia, referido de provincia, con diagnóstico de hemorragia intracerebral frontal izquierda. Ingresó a nuestra institución tres días después

del evento despierto, con hemiparesia derecha leve y afasia. Se le realizó angiogramografía cerebral evidenciando una MAV frontal izquierda causante del hematoma, por lo que seguidamente se solicitó una angiografía cerebral diagnóstica. El Test de Allen fue negativo y se conversó con los padres sobre la posibilidad de realizar el abordaje radial, aceptando el procedimiento y realizándose sin inconvenientes.

Caso 3

Paciente mujer de 20 años, sin antecedentes de importancia, presentó trastorno en los campos visuales y fotopsias en ojo izquierdo y cefalea desde hace seis meses por lo que se le realizó una resonancia magnética evidenciando una probable MAV occipital izquierda no rota y se indicó angiografía cerebral diagnóstica. El Test de Allen fue negativo y se le planteó la posibilidad de realizar el procedimiento por vía transradial, aceptando y realizándose sin complicaciones.

Caso 4

Paciente mujer de 52 años, con antecedente de hipertensión arterial controlada y migraña, refiere que hace tres meses presenta cuadros de cefalea muy intensos que no ceden con analgésicos, por lo que le indicaron una angiogramografía cerebral en la que se halló un aneurisma de la arteria comunicante anterior no roto. Fue referida a nuestra institución para realizarle estudio angiográfico con reconstrucción 3D y se le planteó la opción de realizarle el estudio por vía radial, lo cual acepta. Se realizó el procedimiento sin mayores complicaciones.

Protocolo para el procedimiento

La selección del paciente se basó en la adecuada circulación colateral palmar del lado derecho, realizando el Test de Allen modificado: se hace puño y se comprimen la arteria radial y cubital al mismo tiempo por 30 segundos, se retira la compresión de la arteria cubital y se evalúa el llenado de la palma de la mano: es negativo si llena adecuadamente en menos de 10 segundos, siendo un paciente apto para el procedimiento. Si demora más de 10 segundos en restablecerse la circulación se considera positivo y el paciente no es considerado ideal para realizar el procedimiento. El paciente en sala de angiografía es asepsizado en ambas ingles y en la muñeca derecha, por la posibilidad que la punción de la arteria radial sea frustra y se necesite convertir al abordaje femoral.

El brazo y la muñeca derechos se extienden y se fija de tal manera que se expone la región de la punción, con abducción del brazo y supinación de la mano. Se localiza la apófisis estiloides y a 1 o 2 centímetros distalmente se localiza la arteria radial. Dos mililitros de lidocaína al 2% se filtran subcutáneamente, esta dosis permite palpar adecuadamente el pulso radial. Luego, con palpación manual la arteria radial se punza con una aguja 21G usando la técnica de punción de doble pared. Cuando se evidencia la salida de sangre, se introduce una guía de 0,018 a 0,021 pulgadas y un introductor radial de 5-French se tuneliza

Tabla 1. Características de los pacientes sometidos a angiografía cerebral diagnóstica por abordaje radial

N	Sexo/Edad	Introduccion	Catéter	Arterias de la circulación anterior	Arterias de la circulación posterior	Diagnóstico	Complicaciones
1	29/F	5-French	SIM 2	Carótida interna y externa bilateral	Vertebral bilateral	MAV cerebelosa derecha no rota	Ninguna
2	16/M	5-French	SIM 2	Carótida interna y externa bilateral	Vertebral izquierda	MAV frontal izquierda rota	Ninguna
3	20/F	5-French	SIM 2	Carótida interna y externa bilateral	Vertebral bilateral	MAV occipital izquierda no rota	Ninguna
4	52/F	5-French	SIM 2	Carótida interna y externa bilateral	Vertebral izquierda	Aneurisma de comunicante anterior roto	Ninguna

con la ayuda de un bisturí y se coloca en la arteria radial. Este paso se puede realizar bajo guía fluoroscópica. Después de ello, un cocktail de 1 mililitro de heparina (5000 UI) más 1 mililitro de verapamilo (2,5 mg) combinados con sangre procedente del introductor se administran para evitar el espasmo y estenosis de la arteria radial. Una angiografía de control se realiza para descartar vasoespasmio y analizar la anatomía de la arteria radial y braquial. El catéter guía de elección es el Simmons tipo 2 de 5-French ya que tiene la propiedad de reconstituirse en la aorta ascendente o descendente, según se requiera. Luego con la ayuda de una guía hidrofílica de 0,035 pulgadas se navega a través de la arteria radial bajo road mapping hacia la arteria braquial y subclavia. Hay que tener en cuenta las posibles variantes anatómicas de la arteria radial durante la navegación del catéter. Posteriormente se cateterizan las arterias de elección. Una vez terminado el procedimiento, se realiza hemostasia patente con compresión mecánica por dos horas. Los pulsos radiales se evalúan después del retiro de la compresión, siendo normales en todos los casos.

Técnica endovascular

La navegación del catéter Simmons tipo 2 con ayuda de una guía hidrofílica de 0,035 pulgadas se realizó sin mayores inconvenientes y se lograron cateterizar todas las arterias de la circulación anterior y posterior. Al iniciar el estudio, el primer vaso que se encuentra es la arteria vertebral derecha, la cual es sencilla de cateterizar siguiendo la anatomía normal.

Para el estudio de la arteria carótida interna derecha el catéter Simmons tipo 2 tuvo que ser reconstituido a nivel de la válvula aórtica, permitiendo de esa manera la cateterización adecuada del vaso elegido, siempre con ayuda de la guía hidrofílica. La arteria carótida interna izquierda fue cateterizada con el catéter reconstituido desde la aorta ascendente sin mayores dificultades. La arteria vertebral izquierda fue cateterizada sin problemas. Se realizó angiografías de las arterias carótidas externas sin mayores dificultades.

DISCUSIÓN

La angiografía cerebral diagnóstica por vía radial es una técnica que se puede realizar de manera segura siguiendo un protocolo establecido para evitar complicaciones. El abordaje de la arteria femoral sigue siendo el preferido por muchos neurocirujanos y radiólogos intervencionistas, a pesar de que presenta ciertas limitaciones como la mayor estancia hospitalaria luego del procedimiento y complicaciones relacionadas al acceso; sin embargo, la punción de la arteria radial ya es un procedimiento de rutina en muchos centros especializados.

Las dificultades iniciales de la punción de la arteria radial se logran superar al realizar más casos, siendo la tasa de éxito del 88% en personal poco entrenado y del 98% en personal experimentado [6]. Teniendo en consideración que la arteria radial tiene un diámetro de 2 – 2,5 milímetros, se puede emplear la palpación manual o guiada por ecografía para su punción [5]. El recorrido de la arteria radial ubicada entre los tendones del supinador largo y flexor radial del carpo permite su ubicación y punción; aunque en la parte más proximal de su recorrido, está cubierta por aponeurosis dificultando su ubicación. Según algunos autores, la evaluación pre-operatoria de la circulación colateral palmar no es necesaria ya que no predice isquemia de la mano [2]; sin embargo, muchos otros prefieren basarse estrictamente en protocolos que establecen la evaluación de la circulación colateral palmar [7].

De acuerdo a los estudios reportados, el número ideal de procedimientos para obtener la experiencia necesaria y lograr una curva de aprendizaje adecuada para realizar el acceso radial eficientemente es entre 30 – 50 procedimientos [8]. Matsumoto et al., reportaron una de las primeras notas técnicas con respecto al abordaje radial para angiografía cerebral diagnóstica, realizado en 70 pacientes con una baja incidencia de complicaciones y una alta tasa de cateterización, usando un catéter Simmons modificado de 4-French [9]. En 2001, el mismo autor reportó 166 casos consecutivos en los que se realizó el abordaje radial para angiografía cerebral. Usaron un catéter

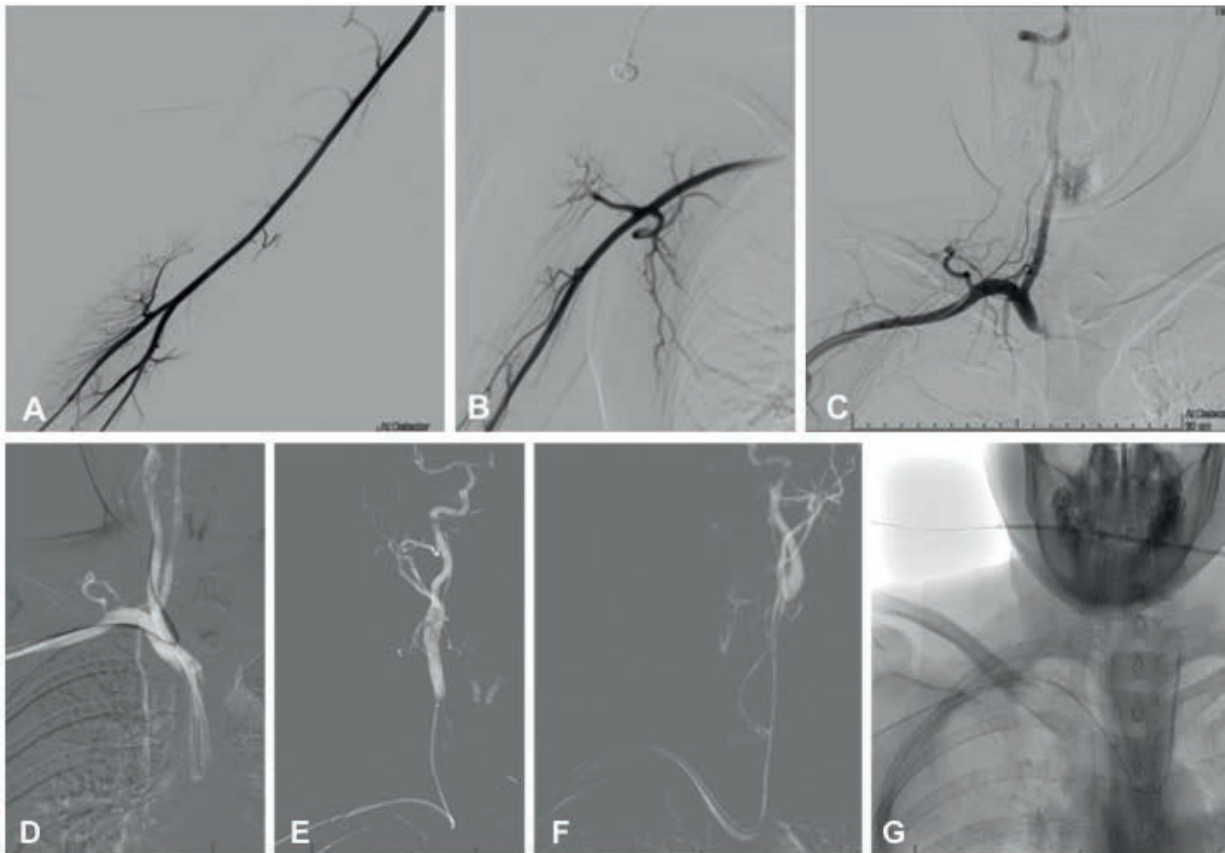


Figura 1. Angiografía por abordaje radial. (A, B, C) Muestran angiografía de la arteria radial, braquial y subclavia del lado derecho, observando el nacimiento de la arteria vertebral derecha. (D, E) Se evidencia la cateterización de la arteria carótida interna derecha guiados por *road mapping*. (F, G) Cateterización de la arteria carótida interna izquierda.

Simmons modificado de 120-cm de longitud y lograron altas tasas de cateterización ^[10]. Al inicio de los años 2000 otros estudios revelaron la seguridad y eficacia del abordaje radial en casos de neurointervencionismo ^[1,5,11-13].

Con respecto a la técnica empleada, el uso de heparina ha demostrado disminuir la oclusión de la arteria radial con una incidencia del 4,3% y siendo muchas veces asintomática ^[2]. La dosis establecida es de 5000 UI administrados a través del introductor. El uso del cocktail espasmolítico (verapamilo, nitroglicerina o ambos) ha demostrado disminuir la incidencia de estenosis de la arteria radial con un rango del 6 – 10% ^[2].

La mayoría de los autores recomienda el uso del catéter Simmons 2 para la cateterización de los vasos, necesitando ser reconstituido en la aorta ascendente. Existen dos métodos para lograr esto: el primero, navegar con la guía hasta la válvula aórtica y apoyarse en ella para que el catéter adopte la forma final; y el segundo, introducir la guía en la aorta descendente y avanzar el catéter de tal forma que su bucle quede a la altura de la aorta ascendente, retirar la guía y avanzar el catéter para que así adopte su forma final ^[14]. Los autores utilizaron el segundo método ya que, a criterio, es técnicamente más prolijo y semejante a la reconstitución del catéter usando la vía femoral. Una ruta

alternativa para el abordaje radial es a través de la tabaquera anatómica ^[15,16]. Este tipo de abordaje también se llama radial distal, tiene ciertas ventajas sobre el abordaje clásico y también permite estudios diagnósticos y terapéuticos.

El conocimiento previo de las maniobras a utilizar para reconstituir el catéter Simmons son necesarias para poder realizar el abordaje por la arteria radial. En esta serie de casos, la ausencia de comorbilidades, la edad menor a 30 años y la ausencia de medicación por parte de los pacientes ayudó a que todos los casos fueran exitosos desde el punto de vista técnico.

Se concluye que el abordaje radial para realizar angiografías cerebrales diagnósticas es una alternativa segura y efectiva al abordaje clásico por vía femoral, si se siguen los pasos respectivos para evitar complicaciones.

Contribuciones de autoría: GS-Z y JV-U concibieron y diseñaron la investigación, recolectaron los datos y redactaron y aprobaron la versión final del artículo. GS-Z analizó los datos y redactó las tablas y gráficos; RR-V y WD-C revisaron críticamente el artículo. Los autores se responsabilizan por el contenido del artículo y se comprometen a responder adecuadamente las preguntas que pudieran ser necesarias para

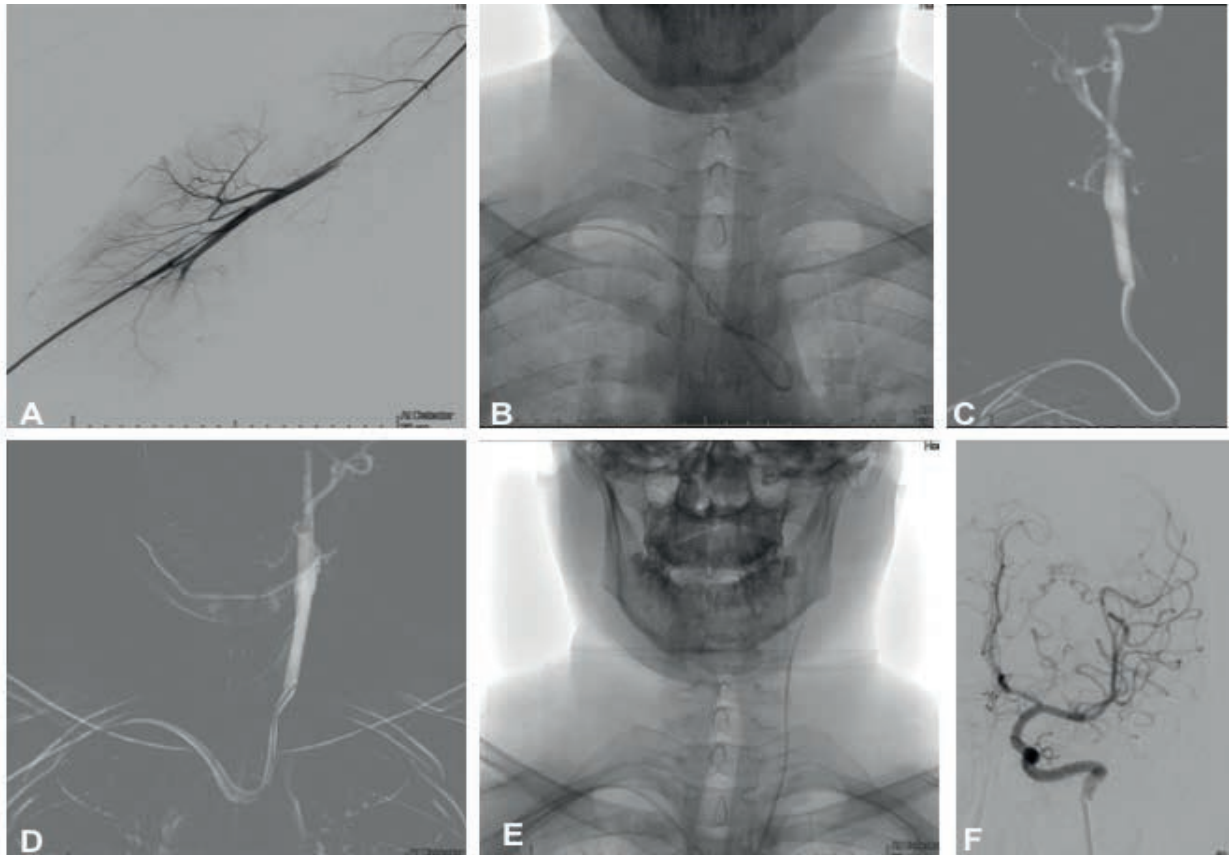


Figura 2. (A) Angiografía de la arteria radial derecha. (B, C) Reconstitución del catéter Simmons 2. (D, E, F) Cateterización y estudio de arteria carótida interna izquierda.

garantizar la precisión de los datos e integridad de cualquier parte de su investigación.

Potenciales conflictos de intereses: Los autores declaran no tener ningún conflicto de interés financiero o no financiero, con relación a los temas descritos en el presente documento.

Fuentes de financiamiento: Autofinanciado

ORCID

Giancarlo Saal-Zapata, <https://orcid.org/0000-0002-4622-7118>
 John Vargas-Urbina, <https://orcid.org/0000-0003-2437-8713>
 Walter Durand-Castro, <https://orcid.org/0000-0003-2946-0847>
 Rodolfo Rodríguez-Varela, <https://orcid.org/0000-0001-6361-3451>

REFERENCIAS BIBLIOGRÁFICAS

- Levy EI, Boulos AS, Fessler RD, Bendok BR, Ringer AJ, Kim SH, et al. Transradial Cerebral Angiography: An Alternative Route. *Neurosurgery*. 2002;51(2):335–42. doi:10.1227/00006123-200208000-00007
- Snelling BM, Sur S, Shah SS, Marlow MM, Cohen MG, Peterson EC. Transradial access: lessons learned from cardiology. *Journal of NeuroInterventional Surgery*. 2018;10(5):487 LP – 492. doi:10.1136/neurintsurg-2017-013295
- Brunet M-C, Chen SH, Peterson EC. Transradial access for neurointerventions: management of access challenges and complications. *Journal of NeuroInterventional Surgery*. 2019;neurintsurg-2019-015145. doi:10.1136/neurintsurg-2019-015145
- Park J-H, Kim D-Y, Kim J-W, Park Y-S, Seung W-B. Efficacy of Transradial Cerebral Angiography in the Elderly. *J Korean Neurosurg Soc*. 2013;53(4):213–7. doi:10.3340/jkns.2013.53.4.213
- Marina R, Quilici L. Transradial Cerebral Angiography: Technique and Indications: A Single Centre Study. *Rivista di Neuroradiologia*. 2005;18(2):240–5. doi:10.1177/197140090501800218
- Wang Z, Xia J, Wang W, Xu G, Gu J, Wang Y, et al. Transradial versus transfemoral approach for cerebral angiography: A prospective comparison. *Journal of Interventional Medicine*. 2019;2(1):31–4. doi:https://doi.org/10.1016/j.jimed.2019.05.008
- Kwon W-K, Yoon W, Kwon T-H, Kim JH, Jung H-S, Ahn J, et al. Transradial access for cerebrovascular angiography: Evaluation of palmar collateral circulation with hand angiography and its correlation with Allen test. *Clinical Neurology and Neurosurgery*. 2018;164:14–8. doi:https://doi.org/10.1016/j.clineuro.2017.10.035
- Zussman BM, Tonetti DA, Stone J, Brown M, Desai SM, Gross BA, et al. Maturing institutional experience with the transradial approach for diagnostic cerebral arteriography: overcoming the learning curve. *Journal of NeuroInterventional Surgery*. 2019;11(12):1235 – 1238. doi:10.1136/neurintsurg-2019-014920

9. Matsumoto Y, Hokama M, Nagashima H, Orz Y, Toriyama T, Hongo K, et al. Transradial approach for selective cerebral angiography: Technical note. *Neurological Research*. 2000;22(6):605–8. doi:10.1080/01616412.2000.11740727
10. Matsumoto Y, Hongo K, Toriyama T, Nagashima H, Kobayashi S. Transradial Approach for Diagnostic Selective Cerebral Angiography: Results of a Consecutive Series of 166 Cases. *American Journal of Neuroradiology*. 2001;22(4):704 – 708.
11. Iwasaki S, Yokoyama K, Takayama K, Ueda K, Sueyosi S, Nagasawa M, et al. The transradial approach for selective carotid and vertebral angiography. *Acta Radiologica*. 2002;43(6):549–55. doi:10.1034/j.1600-0455.2002.430601.x
12. Nohara AM, Kallmes DF. Transradial Cerebral Angiography: Technique and Outcomes. *American Journal of Neuroradiology*. 2003;24(6):1247 – 1250.
13. Kim JH, Park YS, Chung CG, Park KS, Chung DJ, Kim HJ. Feasibility and Utility of Transradial Cerebral Angiography: Experience during the Learning Period. *Korean J Radiol*. 2006;7(1):7–13. doi: 10.3348/kjr.2006.7.1.7.
14. Snelling BM, Sur S, Shah SS, Khandelwal P, Caplan J, Haniff R, et al. Transradial cerebral angiography: techniques and outcomes. *Journal of NeuroInterventional Surgery*. 2018;10(9):874 – 881. doi:10.1136/neurintsurg-2017-013584
15. Brunet M-C, Chen SH, Sur S, McCarthy DJ, Snelling B, Yavagal DR, et al. Distal transradial access in the anatomical snuffbox for diagnostic cerebral angiography. *Journal of NeuroInterventional Surgery*. 2019;11(7):710 – 713. doi:10.1136/neurintsurg-2019-014718
16. McCarthy DJ, Chen SH, Brunet M-C, Shah S, Peterson E, Starke RM. Distal Radial Artery Access in the Anatomical Snuffbox for Neurointerventions: Case Report. *World Neurosurgery*. 2019;122:355–9. doi:https://doi.org/10.1016/j.wneu.2018.11.030