

GAMMAGRAFIA DE GLANDULAS SUBMAXILARES: Su aplicación en el diagnóstico y pronóstico evolutivo de la Parálisis Facial Periférica (Bell's Palsy)

SILVIA FEDCHTEYN DE ESKENAZI *

RESUMEN

Se han estudiado 89 pacientes con parálisis facial periférica por medio de gammagrafía de glándulas submaxilares, considerando el porcentaje de captación de ambas glándulas, observándose que el mismo era significativamente menor en el lado afectado, cuando la lesión del facial estaba por encima de la salida de la Cuerda del Tímpano.

Esta metodología fue correlacionada con otras capaces de dar los mismos resultados, como la toma del reflejo del Estapedio, o la medición de flujo salival por conteo.

Los resultados obtenidos indican el alto valor de este estudio para evaluar el pronóstico evolutivo en forma precoz de estos pacientes de manera de instaurar en caso necesario la terapéutica quirúrgica adecuada.

SUMMARY

Eighty nine patients with early unilateral Bell's palsy had a sub-mandibular salivary gland scan. Technetium-99m was used.

Alterations in the uptake of the radioisotope in the salivary gland of the paralysed side were studied, when the lesion was up to the chordis thimpany outcome.

Correlation between this study and others methods to evaluate the submandibular function were made (E. Stapedius Reflex test).

The results shows the high value of this study in the prognostic evaluation of the Bell's Palsy evolution.

* Jefe del Servicio de Medicina Nuclear - Hospital Dos de Mayo
Profesora de la Universidad Nacional Mayor de San Marcos.

INTRODUCCION

Las glándulas salivales son capaces de concentrar el tecnecio 99 m. y de excretarlo a la saliva. Esta capacidad de concentración depende de:

1. Integridad anatómico-funcional de la glándula
2. Indemnidad en la inervación
3. Indemnidad en la vascularización.

Por lo tanto cualquier patología que altere la anatomía, función, vascularización o inervación de la glándula, redundará en una hipofunción de la glándula del lado afectado, salvo en contadas patologías en las que la imagen se presenta como una zona de hiperactividad (hiperfuncionante o hipervascularizada) como por ejemplo en el tumor de Whartín.

MATERIAL Y METODOLOGIA

El presente trabajo ha sido iniciado en el Departamento de Medicina Nuclear del Central Emek Hospital (Afula, Israel) y completado en el Servicio de Medicina Nuclear del Hospital "Dos de Mayo".

Se han estudiado 89 pacientes portadores de parálisis facial, tomándose como grupo control 150 pacientes sin patología neurológica ni de glándulas salivales.

El examen se realizó por medio de una cámara gamma PhoGamma HP (nuclear Chicago) con colimador Leap, siendo analizados los datos a través de una minicomputadora Dycomette (Elscont) y otros estudios se realizaron con un Gammagrafo Dual (Philips) (Fig. 1 - Fig. 2).

Se inyectaron por vía endovenosa 10 milicurios de $Tc\ 99mO_4$ = obtenidos a través de un generador de Molibdeno 99 (Mallincrodt), con el paciente ubicado frente a la cámara, obteniéndose una fo-



FIG. 1. Cámara Gamma con computadora.

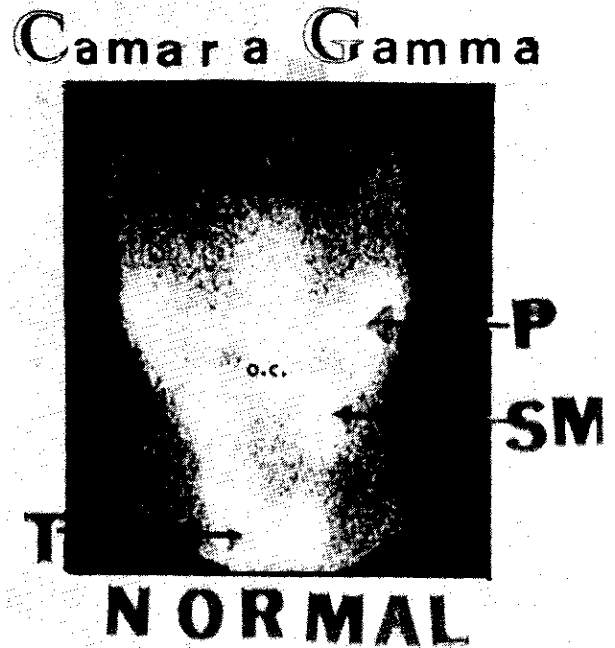


FIG. 2. IMAGEN GAMAGRAFICA NORMAL

T = Tiroides P = Parótida SM = Submaxilar.

tografía cada 30 segundos durante 30 minutos, o una gammagrafía lineal a los 20 minutos de la inyección en los estudios realizados con gammagrafo convencional (Fig. 3).

La dosis de irradiación del paciente no sobrepasa los 10mRad.

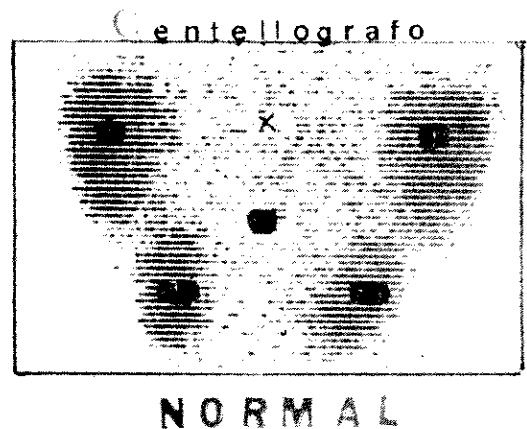


FIG. 3. Imagen normal obtenida con gammagrafo lineal.

RESULTADOS (Ver Cuadro 1)

En los exámenes realizados con cámara gamma, se ubicaron áreas de interés sobre ambas submaxilares, realizándose curvas de actividad contra tiempo, y calculándose el 100 o/o de función para ambas áreas y cuánto de esa función correspondía a cada una de las glándulas.

Se observa que en el grupo control la actividad es de 50 ± 2 o/o para cada una de las glándulas (Fig. 4).

CUADRO 1
PORCENTAJES DE CAPTACION EN GRUPOS
NORMALES (CONTROL) Y LOS CASOS DE
PARALISIS FACIAL DERECHA E IZQUIERDA

% concentración ^{99m}Tc (t:15')			
	control n=150	paralisis der. n=32	paralisis izq. n= 27
s. m. d.	48 %	27 %	81 %
s. m. i.	52 %	73 %	19 %

smd: glándula submaxilar derecha.
 smi: idem. izquierda.

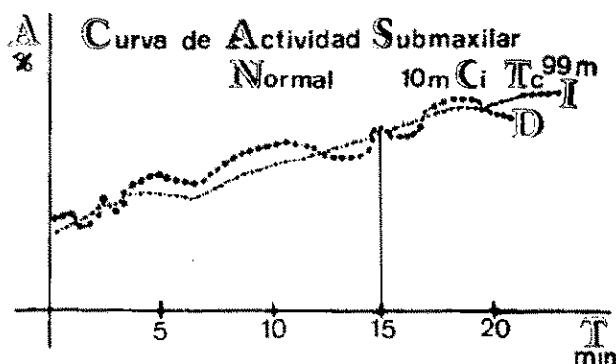


FIG. 4. Curvas de Actividad/Tiempo normales.

En el grupo de pacientes portadores de parálisis facial (89 pacientes) se observó que 30 tenían un examen normal, considerándose por tanto que la lesión del nervio era posterior a la salida de la cuerda del tímpano. El resto de los pacientes (59) presentaron un examen netamente patológico, donde los porcentajes de función del lado afectado no sobrepasaban el 30 o/o de la función total, correspondiendo el 70 o/o restante a la función del lado no afectado (Fig. 5).

Se encontró correlación altamente significativa entre este estudio y el reflejo del estapedio, que fue patológico en 53 de los 59 pacientes que presentaron gammagrafía patológica. En este grupo la recuperación después de 4 meses fue solo parcial (Fig. 6).

DISCUSION

Indudablemente el resultado de este examen es reflejo de la ubicación topográfica de la lesión del nervio facial en su recorrido, y si recordamos que la glándula salival submaxilar está inervada por el nervio lingual, luego que este recibe a la cuerda del tímpano, rama del nervio facial, es simple ubicar esta lesión por encima o debajo de la emergencia

Curva de Actividad Submaxilar
Paralisis Facial Derecho

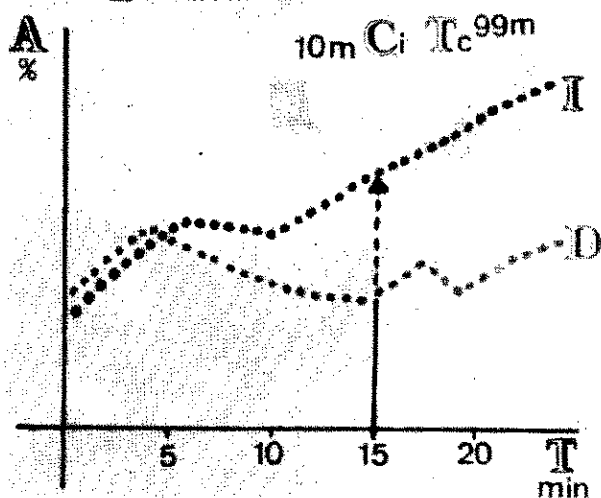


FIG. 5. Curva A/tiempo en parálisis facial derecha. Lesión antes de la salida de la cuerda del tímpano.

P.f.d.

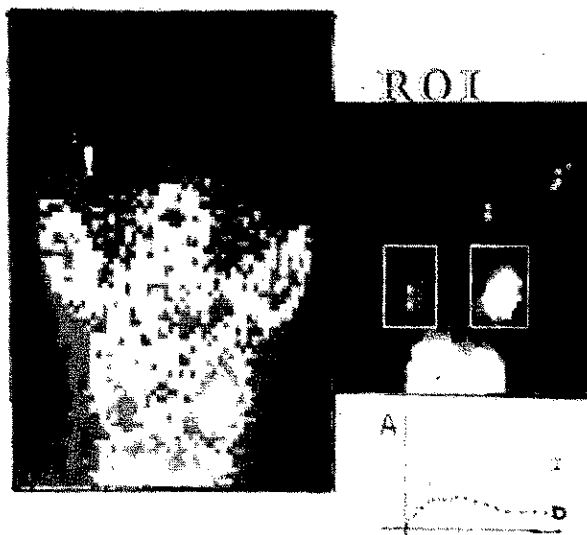


FIG. 6. Imagen de ausencia de función de submaxilar derecha. Lesión previa a la salida de la cuerda del tímpano.

de la cuerda del tímpano de acuerdo a la función del sistema glandular submaxilar (Fig. 7).

Cuando la lesión sea anterior a la emergencia de la cuerda del tímpano, la función de la glándula del lado afectado será patológica, observándose una marcada hipofunción de ese lado, mientras que si la lesión es posterior a la salida de este nervio, la función será normal.

Hay múltiples test para corroborar la función de las glándulas submaxilares, pero la mayoría de estos métodos son difíciles de aplicar en la práctica. Por ejemplo el conteo de gotas de saliva por catecterización del conducto de Wharton, es técnica-

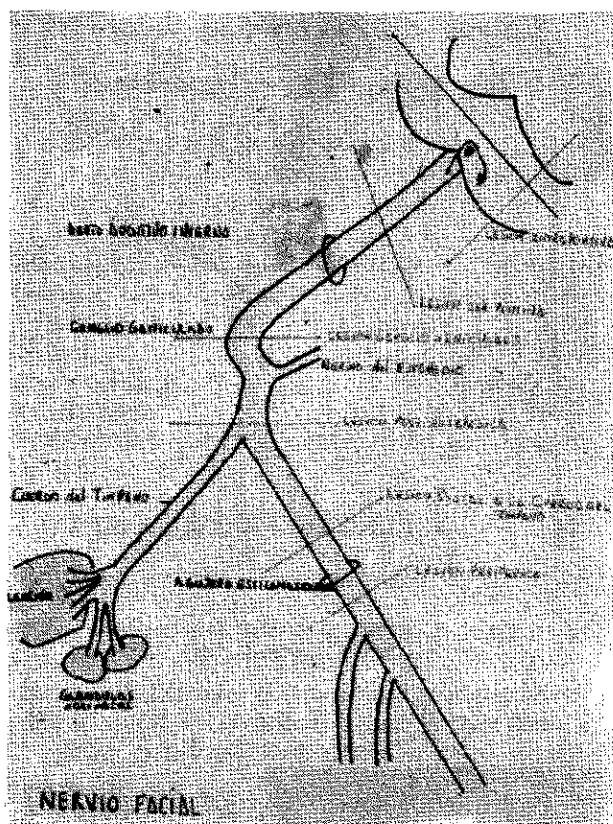


FIG. 7. Ubicación topográfica de lesiones del Nervio Facial.

mente difícil de realizar, es prácticamente inaplicable en niños, no puede ser repetido por el edema de los conductos luego del primer examen. La gammagrafía, en cambio, puede realizarse a cual-

quier edad, repetible cuantas veces se requiere sin incomodidad alguna para el paciente.

CONCLUSION

El estudio permite ubicar topográficamente la lesión del nervio facial, coadyuvando de esta forma a evaluar el pronóstico y la ulterior evolución de estos pacientes y aplicar, en los casos necesarios, la terapéutica quirúrgica adecuada en forma precoz, de manera de dar las máximas oportunidades de recuperación, siendo un estudio fácil de realizar, sensible para este tipo de patologías, aunque no específico.

Un mayor número de casos deberá ser realizado para estudiar al máximo las conclusiones obtenidas, e incluirlo dentro de las prácticas de rutina de este tipo de pacientes.

REFERENCIAS BIBLIOGRAFICAS

1. MAGIELSKY, J.E. and BLATT, J.M.: The Laryngoscope, 68, 1770 (1958).
2. MAY, M. and HARVEY, J.E.: The Laryngoscope, 81, 179 (1971).
3. MAY, M. and HAWKINS, C.D.: The Laryngoscope, 82, 1337 (1972).
4. MAY, M., HARDIN, W.B., SULLIVAN, J. and WETTE, R.: The Laryngoscope, 86, 704 (1976).
5. MAY, M.: In Proceeding of the Shambaugh Fifth International Workshop on Middle Ear Surgery and Fluctuant Hearing Loss, 237. The Strode Publishers, (1976).
6. ROSÉN, G. and SELLARS, S.L.: Stapedius Reflex and Acute Facial Palsy. Personal Communication. (1980).
7. ROSEN, G., VERED, I.E. and FEDCHTEYN, S.C.: Submandibular Salivary Gland Scan: a prognostic indicator of Bell's Palsy: A Preliminary Report. The Journal of Laryngology and otology, 94: 1021-1024, Sept. 1980.