

INFECCION HERPETICA DEL APARATO GENITAL FEMENINO DETECTADA POR CITOLOGIA

Su implicancia en oncología y en neonatología

JORGE CAMPOS R. de C *
JESUS ZUIKO ZUIKO *

RESUMEN.— Presentamos once casos de colpo-cervicitis herpética detectados citológicamente en una serie de 30,000 exámenes de rutina (0.36 por mil) efectuados en 1973 y 1974. Estos son los primeros resultados que se publican en el país referentes a detección de V.H.S. en grandes masas.

Sólo en un caso se planteó clínicamente la posibilidad diagnóstica de infección herpética; en los casos restantes el diagnóstico fue un hallazgo citológico.

La edad promedio de las pacientes fue de 30.8 años, la cual es inferior a la edad promedio de las pacientes con displasia del cuello uterino (36.3 años), cáncer in situ (41.0 años) y cáncer infiltrante del cervix (47.3 años) en nuestro medio. Es probable que la edad promedio en la que se produce la primo-infección genital herpética entre nosotros sea aún menor que la encontrada en esta serie dado que no hemos estudiado un número importante de adolescentes o mujeres en la segunda década de vida.

Uno de los casos de infección herpética estuvo asociada a adenocarcinoma de cervix.

Se describen los cambios celulares provocados por el virus del herpes simple y se subraya su valor diagnóstico.

Se analiza la importancia de la colpo-cervicitis herpética como factor oncogénico de transmisión venérea en la patogenia de la enfermedad neoplásica cervical.

Se pone énfasis en el riesgo de contaminación del recién nacido cuando la madre a término sufre colpocervicitis herpética y en el pronóstico ominoso que esta complicación tiene para el niño.

SUMMARY: Eleven cases of herpetic colpo-cervicitis detected in a serie of 30,000 routine gynecological smears studied in 1973 and 1974, have been presented. Considering that the group of patients

we have studied belong to medium socio-economic class and having no other references published locally we assume that the real incidence of this infection in the whole women population of this country is much higher than the 0.36 per thousand we found.

Only in one case the herpetic infection was suspected clinically; In another case the infection was associated with adeno carcinoma of the cervix.

The medium age of our cases was 30.8 years which is lower than the medium age of patients with dysplasia (36.3 years), carcinoma in situ (41.0 years) and infiltrating carcinoma of the cervix (47.3 years).

We discuss the significance of the herpes virus as oncogenic factor in the pathogenesis of cancer of the cervix and the importance of cytological detection of the female genital tract herpetic infection at the end of pregnancy.

Introducción:

En los últimos diez años ha surgido un considerable interés por el estudio de la infección genital producida por el virus del herpes simple (V.H.S.) el que se expresa en numerosas publicaciones que han aparecido en la literatura médica internacional. Este auge se explica fundamentalmente por dos razones distintas: primero, el riesgo severo que para la vida del recién nacido significa la infección herpética de los genitales de la madre próxima a dar a luz, y segundo, la posible vinculación patógena entre el V.H.S. tipo II y el cáncer del cervix.

Las características clínicas y epidemiológicas del herpes genital son conocidas desde hace más de dos siglos (5) pero sólo en 1945 el agente causal fue identificado por SLAVIN y GAVETT (30) lo que permitió estudiar más profundamente y con mayor precisión esta enfermedad. Actualmente sabemos que los virus herpéticos que afectan al hombre se encuentran en gran cantidad de mamíferos, incluso en animales domésticos; están constituidos por ADN contenido en una cápsula icosaédrica con 162 capsómeros (12); pertenecen a dos subgrupos clínico y antigénicamente diferenciables: el tipo I y el tipo II. La mayoría de las infecciones que

* Del Departamento de Patología del Hospital Central N° 2, Seguro Social del Perú.

comprometen mucosa oral, córnea y sistema nervioso central son producidos por el tipo I, y más del 90 por ciento de las infecciones genitales y neonatales son provocadas por el tipo II (13). Estos dos tipos de virus si bien se diferencian entre sí por sus características bioquímicas, biofísicas (14) y culturales en cultivo de tejidos y en membrana corioalantoidea (36), no obstante son capaces de producir inmunidad cruzada de grado significativo lo cual crea dificultades para diferenciarlas y complica la interpretación de los estudios serológicos (36, 26).

La transmisión del virus tipo II se produce por relación sexual. La naturaleza de enfermedad venérea que tiene la infección herpética no ha sido suficientemente valorada debido al énfasis que se pone en el diagnóstico y tratamiento de la gonorrea y de la sífilis, no obstante que los clínicos del siglo pasado (11, 32) ya lo habían señalado y que la infección herpética por su frecuencia, ocupa el segundo lugar entre las enfermedades venéreas, siendo superada solamente por la gonorrea.

Experimentalmente la transmisión venérea fue demostrada por LEVADITI y NICOLAU en 1922 (16) y más recientemente por NAHMIA y col. (19); estos autores observaron el desarrollo de lesiones herpéticas en el pene de ratones puestos en contacto con hembras con genitales infectados. En seres humanos la transmisión venérea ha sido observada por BARILE y col. (6).

La infección primaria por V.H.S., de un huésped inmune, usualmente se produce alrededor de los veinte años y con mucha frecuencia es de carácter subclínico, es decir pasa desapercibida pudiendo manifestarse ulteriormente por brotes de herpes recidivante; pero en algunos casos se presenta como una colpocervicitis aguda con vesículas, úlceras y congestión de mucosas, con síntomas sistémicos (fiebre, adenopatía inguinal dolorosa, parestesias) de corta duración, que aparecen 3 a 7 días después del contagio. Hay formas de vulvitis. Este cuadro involucre sin dejar huellas (25, 13).

El diagnóstico se efectúa por métodos citológicos, o bien identificando el virus por cultivo y determinando el título de anticuerpos en el suero. Estos dos últimos procedimientos no siempre están al alcance de todos los médicos en el momento que los síntomas clínicos fugaces están presentes; en cambio el método citológico es parte de la rutina de cualquier servicio de gineco-obstetricia y permite en muy breve plazo llegar al diagnóstico.

Al revisar la literatura nacional sólo encontramos la publicación de VEGA R.P. (33) referente a este tema, lo cual nos ha motivado a publicar nuestras observaciones con el propósito de hacer conocer las posibilidades que tiene la citología exfoliativa para el diagnóstico y control de la infección del aparato genital femenino por el V.H.S.

Material y Métodos.— Presentamos once casos de infección herpética cervicovaginal diagnosticados por el método citológico. Diez de ellos corresponden al Hospi-

tal Central N° 2 y fueron descubiertos durante los años 1973 y 1974, lapso en el cual se examinaron los extendidos citológicos de aproximadamente 30,000 mujeres que acudieron a los servicios de gineco-obstetricia por diferentes razones: gestación, síntomas ginecológicos varios y asintomáticas para detección de cáncer. El caso once es de la consulta privada de uno de los autores.

La obtención de las muestras para el examen citológico se hizo en cada caso después del examen clínico general y del examen ginecológico; las muestras se tomaron del cervix y en algunos casos además de fondo vaginal. Las láminas fueron coloreadas por el método de Papanicolaou.

El criterio que hemos seguido para diagnosticar infección herpética es el descrito por STERN y LONGO (31) y otros autores (21, 4, 24, 35) que consiste en identificar cambios en la morfología celular, nuclear y citoplasmática que describiremos más adelante en detalle.

En ningún caso fue posible cultivar el virus ni titular los anticuerpos en el suero, por las limitaciones del laboratorio general del Hospital el que, como ocurre en los demás hospitales del país, no está equipado para realizar este tipo de estudios.

La evolución clínica y/o citológica fue controlada en siete pacientes. Los casos restantes no tuvieron controles por tratarse de personas asintomáticas residentes fuera de la ciudad.

Resultados.— La edad de las pacientes estuvo comprendida entre los 22 y los 44 años con un promedio de 30.8 años (Tabla I). Esta es la edad promedio de la mayoría de las personas que se atienden en los consultorios de gineco-obstetricia del Hospital. Aunque no es estadísticamente significativa, puede tomarse como referencia para otras observaciones.

El motivo de la consulta o la sintomatología que llevó a las pacientes a consultar está resumida en el Tabla II. Cuatro pacientes (Casos 1,2,5 y 9) fueron asintomáticas y en las siete restantes sólo en uno (caso 11) los síntomas sumados a los hallazgos clínicos hicieron pensar en la posibilidad de infección herpética.

TABLA I

EDAD DE LAS MUJERES CON INFECCION HERPETICA		
CASOS		EDADES
1.—	P. R. J. 164-210253	40 años
2.—	R. F. F. 164-303990	26 años
3.—	A. V. B. 164-282170	28 años
4.—	C. M. J. 164-183236	32 años
5.—	P. CH. G. 164-466427	22 años
6.—	R. M. T. 164-319894	30 años
7.—	V. C. Y. 164-201303	35 años
8.—	T. C. M. 164-399079	24 años
9.—	V. C. I. 98-00468	34 años
10.—	L. R. M. 164-338750	24 años
11.—	B. I. B. S/S.	44 años
PROMEDIO 30.8		AÑOS

TABLA II

SINTOMAS POR LOS QUE ACUDIERON A LA CONSULTA, EXAMEN GINECOLOGICO Y HALLAZGOS CITOLOGICOS NO ESPECIFICOS.

CASO	MOTIVO DE LA CONSULTA	EX. GINECOLOGICO	OTROS HALLAZGOS CITOLOGICOS
1.	DETECCION CANCER	CUELLO EROSIONADO	INFLAMAC. SEVERA
2.	ESTERILIDAD	CUELLO NORMAL	INFLAMACION MODERADA
3.	LEUCORREA DISURIA	CUELLO EROSIONADO	INFLAMACION LEVE
4.	LEUCORREA	CUELLO NORMAL	DISCARIOSIS MODERADA. TRICOMONAS
5.	CONTROL PUERPERAL	CONDILOMAS ACUMINADOS EN VULVA-VAGINA Y FONDO DE SACO. CUELLO EROSIONADO.	INFLAMACION MODERADA.
6.	LEUCORREA METORRAGIAS	FORMACIONES GRANULARES EN FONDO DE SACO	CELULAS NEOPLASICAS POSITIVAS
7.	LEUCORREA PIPOMENORREA	CUELLO EROSIONADO	INFLAMACION SEVERA.
8.	IRREGULARIDADES MEUSTRALES DISURIA	COLPITIS AGUDA	DISCARIOSIS MODERADA. TRICOMONAS.
9.	DETECCION CANCER	CUELLO EROSIONADO	INFLAMACION MODERADA. TRICOMONAS.
10.	LEUCORREA	CUELLO EROSIONADO	INFLAMACION SEVERA TRICOMONAS.
11.	PRURITO VULVAR Y LEUCORREA.	CONGESTION, ULCERAS Y VESICULAS, VULVA VAGINA Y ECTOCERVIX.	DISCARIOSIS MODERADA
			INFLAMACION SEVERA.

En ninguno de los casos restantes el diagnóstico clínico fue de herpes. Dicho en otras palabras, en diez de los once casos, el diagnóstico de herpes fue un hallazgo citológico y en el caso once la citología confirmó la presunción clínica.

El examen clínico (Tabla II) en la mayoría de los casos no reveló lesiones que hicieran presumir al ginecólogo que la paciente examinada era portadora de una infección herpética, pero en otros hubo cambios en el aparato genital que hubieran permitido plantear el diagnóstico clínico de herpes si se hubiera considerado esa posibilidad, lo que sólo sucedió en un caso. Dos pacientes (casos 2 y 4) mostraron cuello uterino y vagina normales; cinco presentaron erosión cervical (casos 1,3,5,9 y 10). El caso cinco mostró condilomas acuminados en vulva y vagina. En el caso seis el examen clínico demostró la existencia de formaciones granulares en los fondos de saco vaginales, cuello uterino deformado, grande, con tejido exofítico en el labio anterior y congestión de la mucosa; en esta paciente se demostró citológicamente la asociación de herpes con adenocarcinoma del cuello. El caso ocho mostró colpitis aguda.

La paciente número once, en la que el ginecólogo planteó la posibilidad de colpo-cervicitis herpética, parece corresponder a una forma primaria de infección herpética; esta enferma acudió a la consulta por prurito vulvar intenso y descensos que comenzaron pocos días antes; en el examen clínico se observó congestión severa en la vulva, mucosa vaginal y del cervix; se observó también pequeñas formaciones vesiculares en labios mayores y ulceraciones de poca profundidad rodeadas por halo enrojecido, en labios, vagina y cervix.

La evolución clínica y citológica pudo llevarse a cabo en siete pacientes (casos 2,3,4,6,7,8 y 11); en todos

ellos, salvo el caso seis, el cuadro clínico revertió a la normalidad, así como la citología. El caso seis, que corresponde a asociación de infección herpética con adeno-carcinoma de endocervix, grado I, fue sometido a histerectomía radical con disección ganglionar pelviana; en el examen de la pieza operatoria no se encontraron huellas de la infección herpética.

Los hallazgos del examen citológico de los casos aquí presentados son los que permitieron establecer el diagnóstico de infección herpética. En la Tabla III se resume estos hallazgos. El criterio citológico para efectuar este diagnóstico ha sido establecido por STERN y LONGO (31), NAIB y col. (21) y NG y col. (24). Las células epiteliales más lábiles a los cambios por el VHS son las basales y parabasales del ectocervix y/o vagina y las de reserva del endocervix; estos cambios afectan tanto al núcleo, el nucleolo y al citoplasma como a las

TABLA III

- CAMBIOS CITOLOGICOS CARACTERISTICOS DE INFECCION HERPETICA, EN NUESTROS CASOS.

CAMBIOS CITOLOGICOS	Nº
HIPERTROFIA NUCLEAR Y CITOPLOSMATICA	11
MULTINUCLEACION	11
NUCLEOLO AGRANDADO O LISIS	11
INFLAMACION MODERADA O SEVERA	11
APARIENCIA DE VIDRIO DESPULIDO DEL NUCLEO	10
CITOPLASMA HIALINO Y BASOFILO	6
DEGENERACION BALONANTE	5
INCLUSIONES INTRANUCLEARES	4

células en conjunto y siguen una secuencia evolutiva; cualitativamente son similares en las primo-infecciones como en los brotes de recidiva, pero hay diferencias cuantitativas según se trate de una primoinfección o de una reinfección (24), lo que permite citológicamente diferenciarlas.

En una misma lámina se encuentran células que muestran alteraciones en etapas evolutivas diferentes, probablemente debido a que no todas las células se infectan a la vez y a que hay diferentes respuestas (21). Los primeros cambios celulares consisten en aumento del citoplasma el cual se hace más denso, opaco y con mayor basofilia; suele mostrar degeneración vacuolar (figs. 1 y 2). El nucleolo muy precozmente se altera aumentando de tamaño, se deforma y desdibuja y luego desaparece. La cromatina nuclear después de pocas horas de producida la infección pierde su aspecto granular, se aglutina, y se deposita marginalmente por debajo de la membrana nuclear dejando un área central clara, homogénea, con material amorfo, levemente acidófilo, PAS positivo, dando el aspecto que se ha descrito en la literatura extranjera como de "ground glass" y que nosotros traducimos como aspecto de "vicrio despulido" (Figs. 3 a 7). Este aspecto del núcleo se debe al depósito de ADN sintetizado por el virus como ha sido demostrado por microscopía electrónica (10). En una fase ulterior se forman cuerpos de inclusión, acidófilos situados centralmente en el núcleo, rodeados por un halo claro (Figs. 7, 8 y 9). Es frecuente encontrar células multinucleadas. Las células multinucleadas se formarían por fusión de las células mononucleadas alteradas, según lo han observado in vitro WILBANKS y col. (35), y son diferentes a las células multinucleadas a cuerpo extraño o a las células trofoblásticas; la característica de estas células es que sus núcleos se agrupan estrechamente unos a otros pero conservando muy nítidamente sus límites, reproduciendo imágenes que recuerdan a granos de café (Figs. 4 a 9). En el interior de estos núcleos se observa el aspecto vacuolado como "vidrio despulido", al que ya nos hemos referido, o cuerpos de inclusión.

Finalmente las células entran en lisis y se destruyen. La reacción del huésped es inespecífica y consiste en polinucleares y macrófagos.

Discusión.— La serie que nosotros presentamos en esta comunicación es muy corta para permitir llegar a conclusiones por sí misma; sin embargo cabe señalar que la tasa de incidencia que hemos encontrado (0.36 por mil) está dentro de los límites que otros autores han encontrado en otros países, tasas que varían entre el 0.3 y el 15 por mil (12,4,37).

A este respecto cabe mencionar que el grupo humano que nosotros hemos examinado corresponde a un nivel socio-económico de clase media. Es verosímil que en grupos sociales en los que la promiscuidad, las enfermedades venéreas y la falta de higiene son elevadas,

la tasa de infección por V.H.S. debe ser mayor. En nuestro medio esta serie es la primera que se publica, motivo por el que no tenemos referencias comparativas.

La infección del aparato genital femenino por el V.H.S. cobra especial significado desde dos puntos de vista diferentes; en primer lugar por la posible acción oncogénica que sobre el epitelio cervical se le ha atribuido a este virus y, de otra parte, cuando la infección se ha producido en una mujer gestante, a término, surge el problema de la contaminación del recién nacido con sus graves consecuencias.

El V.H.S. como agente oncológico transmitido por vía venérea.— Desde que en 1842 Domenico RIGONI, profesor de la Universidad de Padua (28) señaló la vinculación entre cáncer del cuello uterino y relaciones sexuales, se ha investigado la causa que explique la alta incidencia de esta neoplasia en las mujeres que tienen actividad sexual lo que contrasta con su rareza en mujeres solteras. Como resultado de estas investigaciones ha quedado claramente establecido que existen características sociales, culturales y demográficas asociadas a lo que determinan un alto riesgo para desarrollar cáncer del cervix. Actualmente se acepta también que esta neoplasia es el producto final de un proceso continuo de varios años de duración, que evoluciona en etapas sucesivas, en el cual la variable de mayor importancia para iniciar el proceso sería el comienzo precoz de la vida sexual, antes de los 17 años de edad; la pluralidad de consortes constituye otra variable que usualmente acompaña a la primera. De los hechos expuestos fluye la hipótesis de la existencia de un agente oncogénico transmitido sexualmente que sería el agente causal fundamental o uno de los agentes causales del cáncer del cervix (29).

El V.H.S. tipo II ha sido señalado como un agente oncogénico transmitido sexualmente que podría desempeñar el papel de agente carcinogénico o de cocarcinógeno en la enfermedad neoplásica cervical. Esta hipótesis tiene asidero en la información seroepidemiológica acumulada hasta el presente (27) que señala que existe una asociación entre este virus y el cáncer del cervix, pero no da luces sobre el mecanismo profundo de esta vinculación o relación oncogénica.

NAIB y col. (22, 23) y otros autores (3) han demostrado una elevada proporción de casos de anaplasia cervical (con este término los autores comprenden displasia, cáncer in situ y cáncer infiltrante) asociada a infección herpética, porcentaje que en sus series varía entre el 15 y el 23 por ciento. Esta asociación podría ser una consecuencia y no una causa; es decir podría explicarse por una mayor susceptibilidad del tejido anaplásico para ser infectado por el virus, lo cual evidentemente ocurre, y no sería la anaplasia la resultante de la acción del virus; sin embargo la tendencia del V.H.S. a recidivar y el hecho de que la edad promedio de

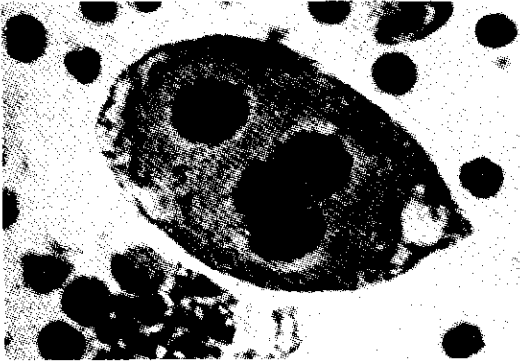

Fig. 1. Célula epitelial parabasal multinucleada. El citoplasma es denso, con aumento de la basofilia, degeneración vacuolar en la periferie. Cal. Papanicolaou \times 600.

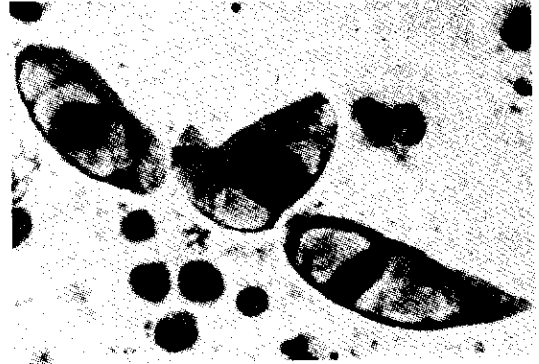

Fig. 2. Células epiteliales con degeneración vacuolar, opacidad y basofilia del citoplasma. Col. Papanicolaou \times 500.

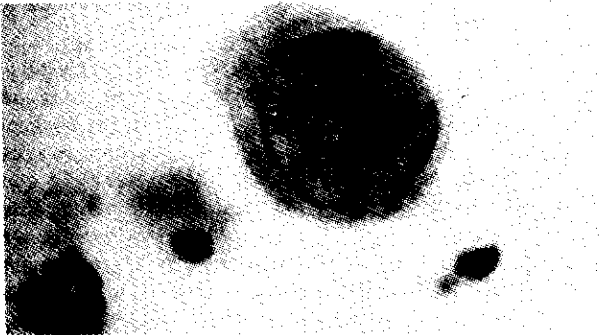


Fig. 3. Célula epitelial parabasal con hipertrofia nuclear y marginación de la cromatina en la periferie del núcleo; el nucleolo es apenas perceptible y el nucleoplasma es homogéneo. Col. Papanicolaou \times 1,000.




Fig. 4. Célula epitelial parabasal, binucleada, cuyos núcleos son similares a los de la célula de la Fig. 1; el nucleolo ha desaparecido completamente. Col. Papanicolaou \times 1,000.

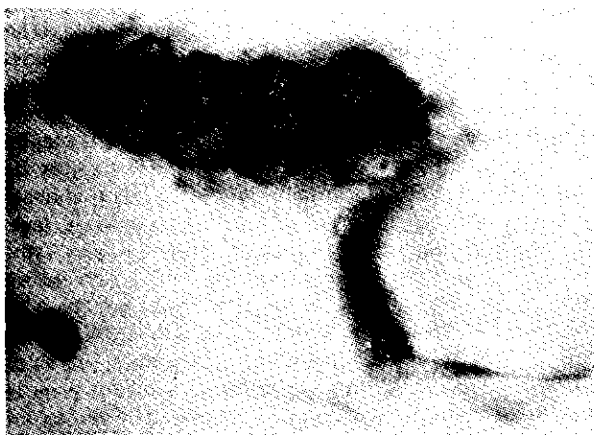

Fig. 5. Célula epitelial con cuatro núcleos; es muy nítido el aspecto homogéneo, sin estructuras, como "vidrio despulido" del nucleoplasma. La membrana nuclear está engrosada por marginación de la cromatina. Col. Papanicolaou \times 1,000.

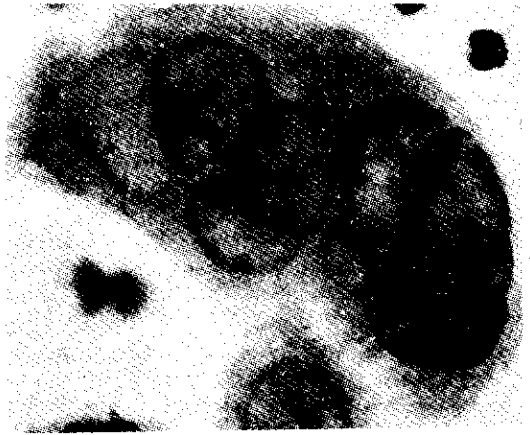


Fig. 6. Célula epitelial gigante multinucleada; la disposición de los núcleos es muy característica de infección herpética. Col. Papanicolaou \times 1,000.

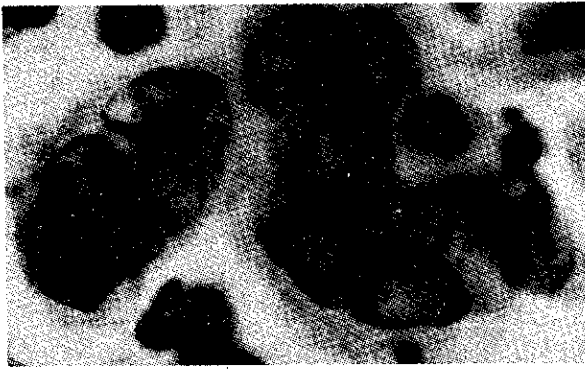


Fig. 7. Se ven dos células gigantes multinucleadas, cuyos núcleos tienen el aspecto de "vidrio despulido"; la membrana nuclear está reforzada por la marginación de la cromatina. La flecha señala un pequeño cuerpo de inclusión intranuclear. Col. Papanicolaou X 1,000.

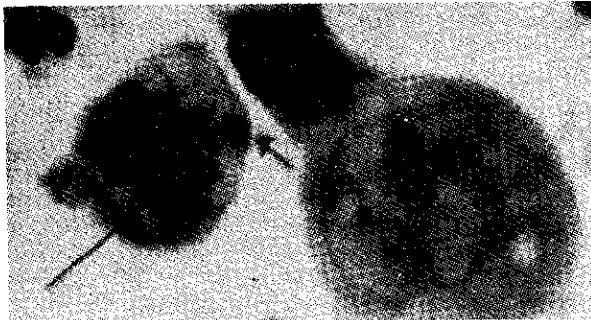


Fig. 8 Muestra dos células multinucleadas, la mayor con degeneración vacuolar del citoplasma. En la de menor tamaño hay dos cuerpos de inclusión (flechas) intranucleares. Col. Papanicolaou X 1,000.

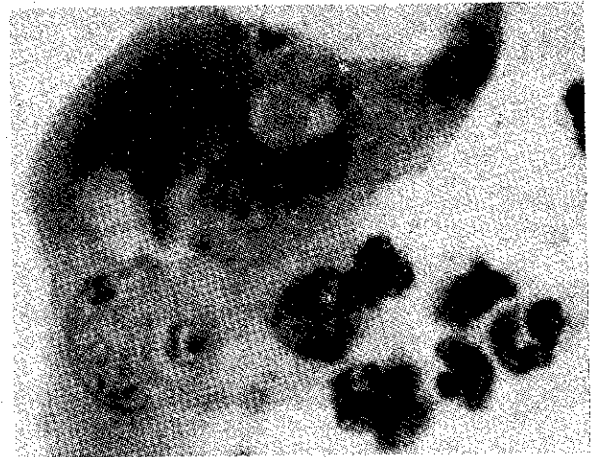


Fig. 9 Célula multinucleada con cambios núcleo-citoplasmáticos degenerativos; en los núcleos hay varios cuerpos de inclusión. Col. Papanicolaou X 1,000.

Infección del recién nacido por VHS.— La infección diseminada por VHS del recién nacido no es común pero tampoco excesivamente rara (34). Con pocas excepciones, que pueden deberse a formas atenuadas de virus o a niños parcialmente inmunes, que sobreviven con estigmas neurológicos u oculares severos, la mayoría de los infantes mueren entre el 9 y el 12 día de vida; los órganos más afectados son hígado y pulmones, según cual sea la vía de contaminación, trasplacentaria (17) o por aspiración de secreciones maternas cervico-vaginales, contaminadas; a partir de estos órganos la infección se disemina y provoca lesiones severas en el sistema nervioso central (18).

WHEELER y HUFFINES (34) y NAHMIA y col. (18) sugieren la siguiente actitud preventiva frente a una mujer gestante con infección genital por V.H.S.: Si la madre está en el primer o segundo trimestre de la gestación, no existe riesgo para el producto ya que en las infecciones herpéticas no se han registrado lesiones congénitas similares a la que se producen en la rubéola. Si la infección herpética se ha producido en el tercer trimestre, con membranas íntegras, el niño está protegido por los anticuerpos de la madre que son capaces de atravesar la barrera placentaria, de modo que si al nacer desarrolla enfermedad, ésta será de forma cutánea, leve. El tratamiento indicado para la madre, según estos autores, es gamma globulina en dosis altas; si la madre inicia el trabajo de parto debe practicarse cesárea para evitar que el líquido amniótico se contamine y el niño lo aspire. Pero si las membranas están rotas, el valor profiláctico de la gamma globulina a la madre y de la cesárea se reducen notablemente, pero aún así se las recomienda. El niño nacido de madre contaminada con V.H.S. debe ser aislado y si se presume que está indemne debe evitarse el contacto con la madre. El tratamiento con gamma globulina del recién nacido es de utilidad dudosa (34,18).

infección por el V.H.S. es de 5 a 20 años menor que la edad promedio en la que aparece el cáncer infiltrante del cervix, hace sostenible la hipótesis de la relación causal entre el V.H.S. y el cáncer del cervix (23).

Nuestra serie confirma las observaciones de NAIB y col. (23) en el sentido de que la edad promedio de las pacientes con infección herpética —30.8 años— es menor que la edad promedio de mujeres con displasia —36.3 años— (9), cáncer in situ —41.0 años— (8) y cáncer infiltrante del cervix —47.3 años— (7) en nuestro medio.

NAHMIA y col. (20) siguieron durante siete años la evolución de un grupo de 871 mujeres en las que se detectó infección por V.H.S. tipo 2 y las compararon con 562 mujeres libres de anticuerpos para V.H.S. tipo 2. Encontraron dos veces más displasia y ocho veces más cáncer in situ del cervix en el primer grupo, en relación con el grupo control. De aquí concluyen recomendando que la población femenina con antecedentes (citológicos, virológicos o serológicos) de infección por V.H.S. tipo 2 debe ser seguida cuidadosamente mediante exámenes citológicos. (20).

La posibilidad de que colpo-cervicitis herpéticas asintomáticas ocurran es muy elevada (2) de aquí que es recomendable que en las mujeres gestantes se las examine citológicamente en forma rutinaria, especialmente al término de la gestación, para evitar la infección y daño al recién nacido.

Valor de la citología en el diagnóstico del V.H.S.— Es principio fundamental en el diagnóstico de las enfermedades infecciosas que el agente etiológico debe ser identificado por cultivo o inmunológicamente por procedimientos específicos. En el caso de la infección por V.H.S. al lado de estos métodos, desde que STERN y LONGO (31) describieron el primer caso diagnosticado por citología y confirmado por cultivo, existe la posibilidad de hacer el diagnóstico por el método citológico que permite reconocer alteraciones morfológicas en las células infectadas por el virus; la especificidad de estas alteraciones ha sido reconocida por numerosos autores (21,12,15,4,24,37,35) que señalan que el procedimiento citológico por estar más fácilmente al alcance de cualquier hospital o centro de trabajo normalmente dotado es de más fácil aplicación y más útil para llegar a un diagnóstico durante el corto lapso que duran los síntomas clínicos, cuando se trata de formas sintomáticas. NAIB y col. (21) y AN (4) señalan las ventajas del método citológico sobre el de los cultivos cuando se trata de hacer detección en masa.

Sería de interés ampliar la información actualmente disponible mediante técnicas de microscopía electrónica y de citoquímica para conocer mejor la naturaleza de las alteraciones citoplásmicas y nucleares provocadas por el V.H.S.

Neib y col. (23) evaluaron la exactitud diagnóstica del método citológico comparándolo con el resultado de cultivos y encontraron que las alteraciones citológicas son específicas de la infección por el V.H.S. y que la sensibilidad del método citológico es del 65 al 75 por ciento, en relación con los cultivos. Para que la citología sea positiva se requiere que la infección —primaria o recidiva— esté activa (12); en las formas latentes el método citológico no es útil lo cual debe tenerse en cuenta en el momento de interpretar los resultados de la detección efectuada en series numerosas de mujeres.

La determinación de la tasa de anticuerpos en el suero es el mejor procedimiento para diferenciar los casos de infección primaria de las recidivas. NG y col. (24) han encontrado que por el método citológico es posible hacer este diagnóstico diferencial con cierto grado de aproximación, teniendo en cuenta el porcentaje de células lesionadas que muestran cuerpos de inclusión intranucleares, pues mientras que en la primo-infección sólo encuentran 5 por ciento de células con inclusiones, en las recidivas hay 43 por ciento de células epiteliales con cuerpos de inclusión.

BIBLIOGRAFIA:

1. ADAM, Frin, SANDERS, Elmer K., MELNICK, Joseph L., LEVY, Allan H. and RAWLS, William E. — Antibodies to Herpesvirus Type 2 in Breast Cancer and Cervical Cancer Patients. *Cancer* 1947, 33:147-152.
2. AMSTEY, Marvin S. — Current Concepts of Herpesvirus Infection in the Woman. *Am.J. Obs. Gynec.* 1,973, 117:717-725.
3. AMSTEY, Marvin S., PATTEN, Stanley F. and TURK, Michelle. — Herpesvirus Cervicitis and Cervical Neoplasia. *Cancer* 1,973, 32:1,321-1,324.
4. AN, Song Hi. — Herpes Simplex Virus Infection Detected on Routine Gynecological Cell Specimens. *Acta Cytol.* 1,969, 13:354-358.
5. ASTRUC, J. — *De Morbis Venereis*, Paris, 1,736. Citado por JOSEY, William E. y col. (12).
6. BARILE, M.F., BLUMBERG, J.M., Kraul, C.W. and YAGUCHI, R. — Penile Lesions Among U.S. Armed Forces Personnel in Japan. *Arch. Dermat.* 1,962, 86:273-278.
7. BARRIGA, Oscar — Clínica del cáncer del cuello uterino. Relato al Tema Oficial, IX Jornada Peruana de Ginecología. Arequipa (Perú) NOV. 1,970.
8. CAMPOS, R. de C., Jorge y RODRIGUEZ, Walter. — Cáncer in situ del cuello uterino. *Ginec. y Obst. (Lima, Perú)* 1956, 2:153-162.
9. CAMPOS R. de C., Jorge. — Epidemiología de la displasia del cuello uterino. Presentado en el V Congreso Peruano de Obstetricia y Ginecología, Lima 1,974. En prensa.
10. FRIEDRICH, E.R., COLE, W. and MIDDLEKAMP, J.N. — Herpes Simplex. Clinical Aspects and Electron Microscopic Findings. *Am. J. Obst. Gynec.* 1,969, 104:758 — 779.
11. GREENOUGH, F.B. — *Arch. Dermat.* 1,881, 7:1 Citado por JOSEY, William E. y col. (12).
12. JOSEY, William E., NAHMIA, André J. and NAIB, Zuher M. — Genital Infection with Type 2 Herpesvirus Hominis. *Am J. Obst. Gynecol.* 1968, 101:718-729.

13. KAUFMAN, Raymond H., GARDNER, Herman L., HAWLS, William E., DIXON, Richard E. and YOUNG, Ronald L. — Clinical Features of Herpes Genitalis. *Cancer Res.* 1,973, 33:1,446 — 1,451.
14. KIEFF, E. D., BACKENHEIMER, S.L. and ROIZMAN, B. — *J. Virol.* 1,971, 8:125-128. Citado por AMSTEY (2)
15. KLEGER, Bruce, PRIER, James E., ROSATO, Donald J. and MCGINNIS, A.E. — Herpes Simplex Infection of the Female Genital Tract. *Am. J. Obst. Gynec.* 1,968, 102:745-748.
16. LEVADITI, C. and NICOLAU, S. — *Compt. Rend. Acad. Sc.* 1,922, 176:146. Citado por JOSEY, William E. y col. (12).
17. MITCHELL, Joe E. and Mc CALL, Fred C. — Trans-placental Infection by Herpes Simplex Virus. *Am. J. Dis. Children* 1963, 186:207-209.
18. NAHMIA, André J., JOSEY, William E. and NAIB, Zuher M. — Neonatal Herpes Simplex Infection. *J.A.M.A.* 1,967, 199:164-168.
19. NAHMIA, A.J., NAIB, Z.M. HIGHSMITH, A.K. and JOSEY W.E. — Experimental herpes virus genital infection. — *Pediat. Res.* 1,967, 1:209.
20. NAHMIA, J., NAIB, Zuher M., JOSEY, William E., FRANKLIN, Ernest and JENKINS, Ronald. — Prospective Studies of the Association of Genital Herpes Simplex Infection and Cervical Anaplasia. *Cancer Res.* 1,973, 33:1,491 — 1,497.
21. NAIB, Zuher M., NAHMIA, J., and JOSEY, William E. — Cytology and Histopathology of Cervical Herpes Simplex Infection. *Cancer* 1,966, 19:1,026 — 1,031.
22. NAIB, Zuher M., NAHMIA, JOSEY, William E. and KRAMER, Joel. — Genital Herpetic Infection: Association with cervical dysplasia and Carcinoma. *Cancer* 1,969, 23:940-945.
23. NAIB, Zuher M., NAHMIA, J., JOSEY, William E. and ZAKI, Salch A. Relation of Cytohistopathology of Genital Herpesvirus Infection to Cervical Anaplasia. *Cancer Res.* 1,973, 33:1,452—1,463.
24. NG, Alan B.P., REAGAN, James and LINDNER, Elizabeth. — The Cellular Manifestations of Primary and Recurrent Herpes Genitalis. *Acta Cytol.* 1,970, 14:124-129;
25. NIGOSYAN, Goryun and MILLS, John W. — Herpes Simplex Cervicitis. *J.A.M.A.* 1,965, 191:496-497.
26. PLUMMER, G. — A review of the Identification and Titration of Antibodies to Herpes Simplex Viruses Type 1 and Type 2 in Human Sera. *Cancer Res.* 1,973, 33:1,469 — 1,476.
27. RAWLS, WILLIAM E., ADAM, Ervin and MELNICK, Joseph L. — An Analysis of Seroepidemiological Studies of Herpesvirus Type 2 and Carcinoma of the Cervix. *Cancer Res.* 1,973, 33:1,477 — 1,482.
28. RIGONI — STERN, Domenico. — Fatti Statistici Relativi alle Malattie Cancrose che Servirone di Base Alle Poche Cose dette del Dott. G. Servire Progr. *Pathol. Terap. Ser.* 1,842, 2:507 — 517.
29. ROTKIN, I.D. — A comparison Review of Key Epidemiological Studies in Cervical Cancer Related to Current Searches for Transmissible Agents. *Cancer Res.* 1,973, 33:1,353 — 1,367.
30. SLAVIN, H.B. and GAVETT, E. Primary Herpetic Vulvo-Vaginitis. *Proc. Soc. Exp. Med. Biol.* 1,946, 63:343 — 345.
31. STERN, Elizabeth and LONGO, Lawrence D. — Identification of Herpes Virus in a case Showing Cytological Features of Viral Vaginitis. *Acta Cytol.* 1,963, 7:295-299.
32. UNNA, P.G. — *J. Cutan & Genito-Urin. Ven. Dis.* New York 1,883, 1:321. Citado por JOSEY, William F. y col. (12).
33. VEGA R.P., Leoncio. — La cervicitis herpética. *Ginecol. y Obstetric.* (Lima, Perú) 1970, 16:265—277.
34. WHEELER, Clayton E. and HUFFINES, William D. — Primary Disseminated Herpes Simplex of the Newborn. *J.A.M.A.* 1,965, 191:455-460.
35. WILBANKS, George D., CAMPBELL, James A. and KAUFMANN, Louise A. — Cellular Changes of Normal Human Cervical Epithelium in Vitro with Herpesvirus Heminis Type Two (Herpes Simplex). *Acta Cytol.* 1,970, 14:533-543.
36. WILDY, Peter. — Antigens of Herpes Simplex Virus of Oral and Genital Origin. *Cancer Res.* 1,973, 33:1,465 — 1,468;
37. WOLINSKA, Wanda H. and MELAMED, Myron R. — Herpes Genitalis in Women Attending Planned Parenthood of New York City. *Acta Cytol.* 1,970, 14:239-242.