

## Osteomielitis maxilar y mandibular en pacientes pediátricos

### *Pediatric maxillary and mandibular osteomyelitis*

Juan Francisco Oré Acevedo<sup>1</sup>, Martín La Torre Caballero<sup>2</sup>

#### RESUMEN

**Introducción:** La osteomielitis es un cuadro, de presentación ocasional, que resulta como complicación de diversas etiologías y requiere un tratamiento quirúrgico y médico inmediato.

**Objetivos:** Evaluar los resultados de patología informados como osteomielitis a nivel de los maxilares en pacientes pediátricos, tanto de la mandíbula como del maxilar superior, los cuales requirieron tratamiento quirúrgico y cobertura antibiótica en el periodo del 2008 – 2013.

**Material y método:** Estudio descriptivo y retrospectivo, realizado en el Instituto Nacional de Salud del Niño.

**Resultados:** Se encontró predominio en el sexo masculino (64.7%) y mayor presentación en menores de 10 años de edad (91%), la mandíbula fue en mayor frecuencia afectada (92,1%); con predominio de osteomielitis crónica en 82,4% de los casos. La región del cuerpo y ángulo mandibular resultaron los más afectados con 75 y 62,5% respectivamente. A todos los pacientes se les realizó limpieza quirúrgica y remoción de secuestros óseos con exodoncias de las piezas comprometidas.

**Conclusión:** La cirugía junto a la cobertura antibiótica son la base del tratamiento el cual se busca erradicar el foco infeccioso y al microorganismo patógeno. Proponemos como cobertura antibiótica clindamicina y penicilina resistente a betalactamasa durante 8 semanas, en forma parenteral por 2 semanas como mínimo y luego vía oral hasta completar el tratamiento.

**Palabras claves:** Osteomielitis, mandibular, enfermedades maxilares.(DeSC)

#### SUMMARY

**Introduction:** Osteomyelitis is a picture of casual presentation, resulting as a complication of various etiologies and requires immediate surgical and medical treatment. Objective: To evaluate the results of pathology-level reported as osteomyelitis of the jaws in pediatric patients, both the jaw and the upper jaw, which required surgical treatment and antibiotic coverage, for the period from 2008 to 2013.

**Material Methods:** Study descriptive, retrospective, held at the National Institute of Child Health

**Results:** predominance was found in males (64.7%) and higher filing under 10 years of age (91%), the mandible was more frequently affected (92.1%) with a predominance of chronic osteomyelitis in 82.4% of cases. The region of the mandibular body and angle were the most affected with 75 and 62.5% respectively. All patients were performed surgical cleaning and removal of sequestra with extractions of compromised parts.

**Conclusion:** Surgery with antibiotic coverage are the mainstay of therapy, which seeks to eradicate the source of infection and the pathogen. We propose as clindamycin antibiotic coverage lactamase resistant penicillin for 8 weeks parenterally for at least 2 weeks and then orally until complete

**Keywords:** Osteomyelitis, mandible, Maxillary Diseases. (MeSH).

#### INTRODUCCIÓN

Descrita desde 1957, la osteomielitis de los maxilares tiene como etiología principal la caries dental; con predominio de la mandíbula generalmente como una complicación de infecciones odontogénicas, periodontales y post exodoncias; sin dejar de lado la vía hematógena.

La clínica asociada suele consistir en aumento de volumen, movilidad de piezas dentarias, dolor, fistulas con drenaje extra o intraoral, con secreción serosa hasta purulenta que desencadenan secuestros óseos y fracturas patológicas<sup>1-5</sup>. Encontramos un aumento de la vascularidad ósea en las fases iniciales de la enfermedad debido a la respuesta inflamatoria; mientras, que en la cronicidad se evidencia una disminución del flujo vascular óseo<sup>5</sup>.

A pesar de ser una patología eminentemente infecciosa y de predominio bacteriano, es difícil la identificación de un solo agente causal, ya sea por examen directo o cultivos. Incluso con el riesgo de contaminación de la

muestra con flora natural de la cavidad oral<sup>4</sup>.

La etiología más frecuente de la osteomielitis de los maxilares es bacteriana, donde los agentes causales más frecuentes son los de la cavidad oral, es decir, *Staphylococcus aureus*, *Bacteroides sp.* aeróbicos Gram negativos, además de *Streptococcus*. Habiendo sido descritos también como agentes causales *Actinomyces*, *Peptostreptococcus* y *Eikenella*, incluso infecciones fúngicas como la mucormicosis o aspergilosis o como parte del síndrome SAPHO (sinovitis, acné, pustulosis, hiperostosis y osteomielitis)<sup>3-11</sup>.

Es imperativo dentro del tratamiento, la cobertura antibiótica amplia (Gram positivos y negativos, aerobios como anaerobios), la cual debe ser administrada por tiempo no menor a 8 semanas, por vía parenteral y posterior vía oral, tiempo en el cual debe haberse resuelto la clínica y con tendencia a normalizar los exámenes auxiliares inespecíficos como velocidad de sedimentación (VSG), proteína C reactiva (PCR) y gammagrafía con el radio isótopo tecnecio (Tc<sup>99m</sup>,<sup>5,6,9,10</sup>).

Los hallazgos radiográficos y tomográficos son variables: desde imágenes osteolíticas, de resorción ósea, esclerosis, reacción periosteal, deformidad ósea y

1. Médico Ex Médico Asistente de Cirugía de Cabeza, Cuello y Máxilo-facial Instituto Nacional de Salud del Niño. Lima. Perú

2. Médico Asistente de Cirugía de Cabeza, Cuello y Máxilo-facial Instituto Nacional de Salud del Niño Lima. Perú

secuestros óseos. La gammagrafía con Tc<sup>99m</sup> mostrará el aumento del metabolismo óseo en las áreas comprometidas pues tiene alta sensibilidad frente a poca especificidad, tanto en el proceso inflamatorio, infeccioso como durante la curación ósea. La gammagrafía ósea con ciprofloxacina-Tc<sup>99m</sup> ha demostrado actualmente utilidad para diferenciar entre la inflamación o curación ósea e infección<sup>7,10-12</sup>.

No hay consenso en cuanto al tiempo de duración de la osteomielitis para definir el estadio agudo o crónico; sin embargo, se describe y utiliza más el término agudo para describir la severidad de la presentación del cuadro mientras crónico indica larga duración<sup>3,10</sup>. La osteomielitis aguda, supurativa responde usualmente a tratamiento antibiótico, mientras que la crónica requiere además tratamiento quirúrgico como corticotomías, curetajes, retiro de secuestros óseos o resecciones más radicales<sup>6-11</sup>.

El oxígeno hiperbárico es de gran ayuda y necesario como terapia adyuvante al tratamiento quirúrgico y cobertura antibiótica, en especial cuando compromete grandes extensiones o existe un compromiso sistémico subyacente<sup>6-10</sup>. La osteomielitis se presenta también como complicación de exodoncias en pacientes con osteopetrosis, la cual es una enfermedad hereditaria con alteración de los osteoclastos y con actividad normal de los osteoblastos, la cual presenta pobre vascularización ósea con áreas de esclerosis.

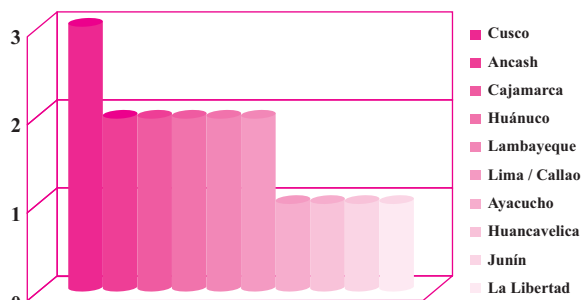
En casos de osteopetrosis, el compromiso facial suele ser tanto a nivel mandibular como del maxilar superior. Pueden presentarse también fracturas patológicas. Todas estas características mencionadas convierten a los pacientes con osteopetrosis en casos de difícil manejo<sup>13-15</sup>.

**MATERIAL Y MÉTODOS**

El presente es un estudio descriptivo y retrospectivo, realizado en el Instituto Nacional de Salud del Niño. Se revisaron los casos con resultado de patología informados como osteomielitis a nivel de los maxilares en pacientes pediátricos, tanto de la mandíbula como del maxilar superior, los cuales requirieron tratamiento quirúrgico y cobertura antibiótica, en el periodo del 2008 al 2013. Las variables del estudio comprendieron: sexo, edad, procedencia, etiología, clínica del paciente al ingreso, hueso facial (mandíbula o maxilar) comprometido y región afectada de éstos según estudios imagenológicos y hallazgos operatorios, cobertura antibiótica, cultivo y VSG.

**RESULTADOS**

De los casos intervenidos, 64,7% (11 casos) eran de sexo masculino y 35,3% (6 casos) del sexo femenino. El 17,6% eran del Cusco, 11,8% de los pacientes acudía de Ancash, Cajamarca, Huánuco, Lambayeque y Lima-Callao. Ver Figura 1.



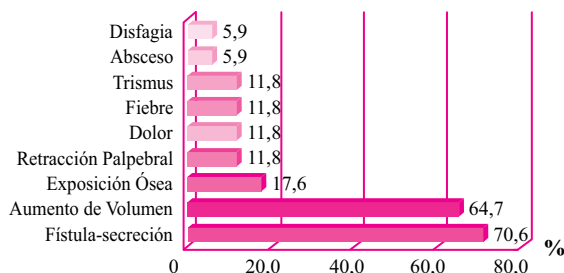
**FIGURA 1: Lugar de procedencia de pacientes pediátricos con osteomielitis maxilar INSN 2008 - 2013**

Cerca del 88% de los casos eran menores de 10 años de edad, sin encontrar mayor variación en el grupo preescolar de menores de 6 años. Ver Tabla 1.

**TABLA 1. Pacientes pediátricos con osteomielitis maxilar por edad y sexo Instituto Nacional de Salud del Niño 2008-2013**

EDAD	MASCULINO (n)	%	FEMENINO (n)	%	TOTAL (n)	%
< 6 Años	5	45,5	2	33,3	7	41,2
6 a 10 Años	5	45,5	3	50,0	8	47,1
> 10 Años	1	9,1	1	16,7	2	11,8
<b>TOTAL</b>	<b>11</b>	<b>100,00</b>	<b>6</b>	<b>100,00</b>	<b>17</b>	<b>100,00</b>

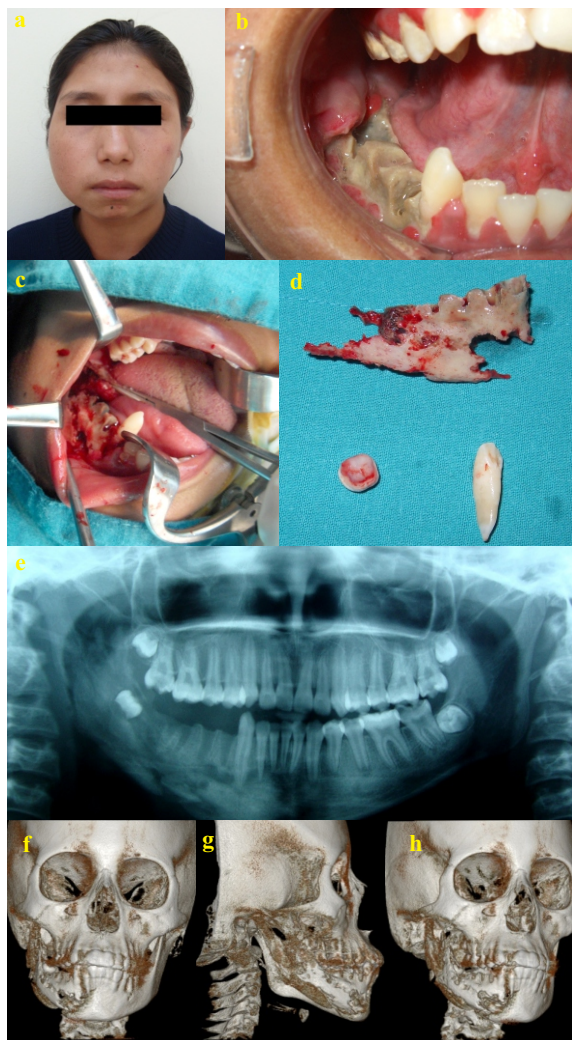
Dentro de la etiología tenemos que el 52,9% fue producido por caries dental (9 casos), 17,6% por traumatismos (3 casos), 11,8% fueron complicaciones de exodoncias (2 casos), un paciente con osteopetrosis intervenido en dos oportunidades diferentes (la primera ocasión presentó compromiso bimaxilar y 9 meses después manifestaba solamente compromiso mandibular unilateral) y otro único caso (5,9%) como complicación de una picadura de animal. En cuanto al cuadro clínico, 12 casos (70,6%) presentaban una fistula extraoral con secreción serosa o purulenta según se detalla más adelante; 11 (64,7%) tenían un aumento de volumen de partes blandas unilateral, 3 casos (17,6%) con exposición ósea, 2 casos con dolor, fiebre, retracción palpebral y trismus. Un caso presentó un absceso y otro disfagia. Uno de los casos con retracción palpebral se presentó en el paciente con osteopetrosis. Ver Figura 2.



**FIGURA 2. Cuadro clínico con pacientes pediátricos en osteomielitis maxilar INSN 2008 - 2013**

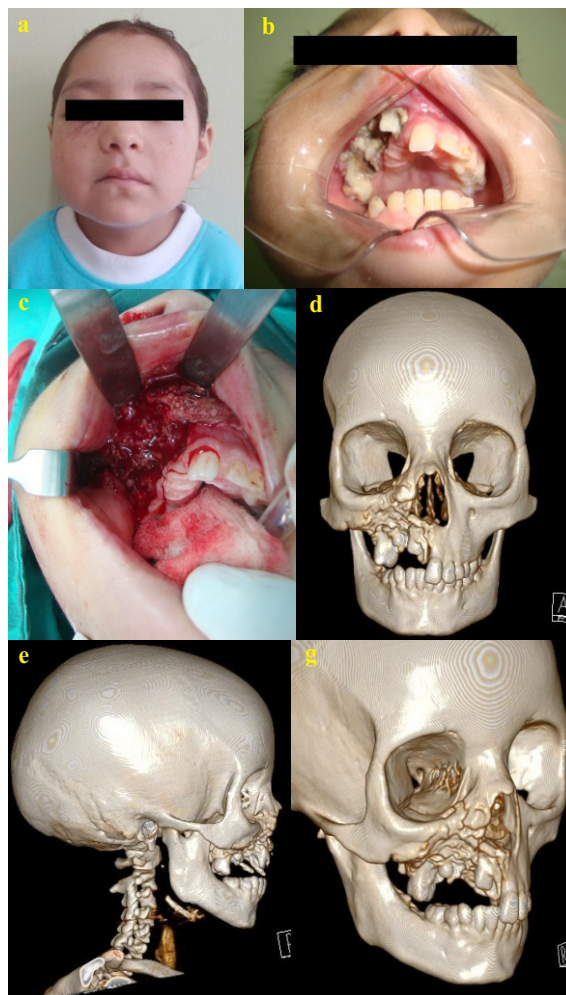
La osteomielitis crónica fue la más frecuente con 82,4% del total (14 casos); 53% de osteomielitis crónica supurativa y 29,4% de osteomielitis crónica no supurativa (9 y 5 casos respectivamente). Sólo 17,6%

correspondían a osteomielitis aguda supurativa (3 casos). La mandíbula fue comprometida con mayor frecuencia 16 casos (92,1%) y el maxilar en 2 casos (11,8%). Cabe recalcar que el paciente con osteopetrosis presentó compromiso bimaxilar. En la mandíbula, el cuerpo mandibular fue la región afectada en 12 casos (75%), seguido del ángulo 10 casos (62,5%), sínfisis y rama con 7 casos cada una (43,8%) y el cóndilo con coronoides en 2 casos (12,5%). Todos los pacientes requirieron cirugía donde se realizó la limpieza quirúrgica, el debridamiento de partes blandas y óseas así como extirpación de los sequestros óseos y piezas dentarias comprometidas. Como se aprecia en las Figuras 3, 4, 5.



**FIGURA 3. Osteomielitis Mandibular**

a) Paciente con aumento de volumen de la hemicara derecha. b) Al examen clínico se aprecia exposición del reborde alveolar. c y d) Cirugía: remoción de sequestros óseos con piezas dentarias del lugar afectado y curetaje del tejido residual. e) Radiografía panorámica: Se aprecia compromiso del cuerpo mandibular, ángulo y coronoides derecha con pérdida de la línea basal mandibular. f, g y h) Reconstrucción Tomográfica: Se evalúa mejor las regiones afectadas y se aprecia además compromiso del cóndilo mandibular. Reconstrucción Tomográfica: Se evalúa mejor las regiones afectadas y se aprecia además compromiso del cóndilo mandibular.

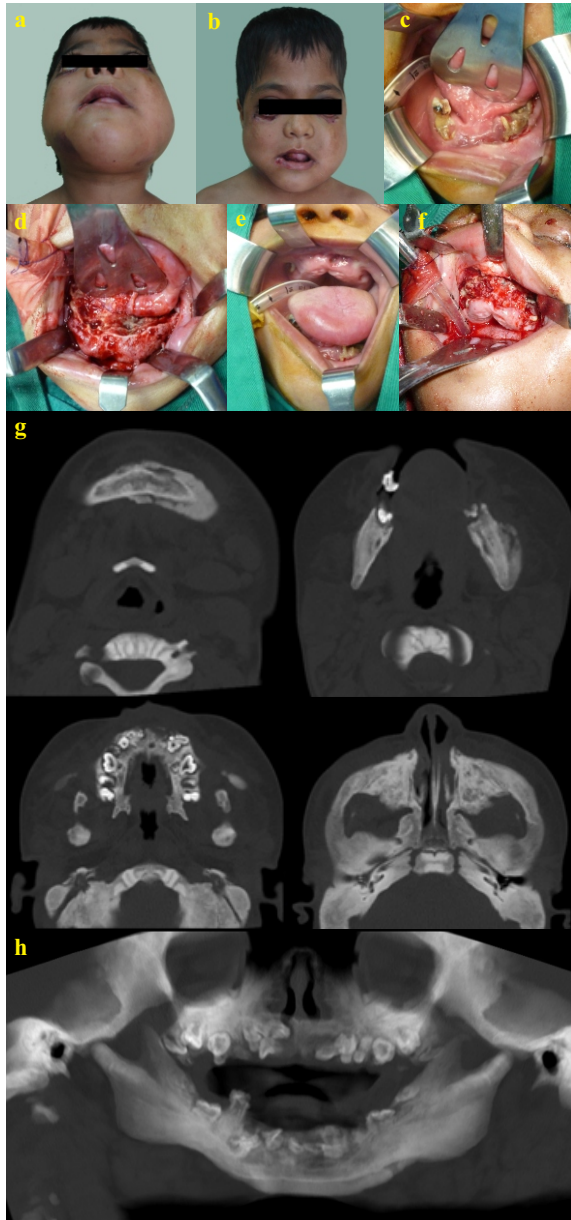


**FIGURA 4. Osteomielitis Maxilar**

a) Paciente con aumento de volumen facial derecho, b) Presenta exposición de reborde maxilar superior, remanentes de piezas dentarias, c) retracción de la mucosa palatina y vestibular. d, e y f) Reconstrucción Tomográfica donde se visualiza el compromiso y destrucción ósea a nivel del maxilar superior hasta la línea media, pero que llega hasta el reborde inferior orbitario y pared lateral nasal.

El cultivo fue negativo en 16 casos dando *Streptococcus sp.* Luego de la cirugía, se inició tratamiento endovenoso mínimo por 15 días con dos antibióticos, siendo el antibiótico base la oxacilina para todos y otro antibiótico adicional como clindamicina (76,5%), amikacina (17,6%), ceftriaxona (5,9%) o ciprofloxacina (5,9%). Esto fue seguido por tratamiento antibiótico vía oral, hasta completar los 60 días, también en base a dos antibióticos: la dicloxacilina como base del tratamiento en todos los casos y adicionando clindamicina (64,7%) o ciprofloxacina (35%). Ver Tabla 2.

El parámetro utilizado para evaluar la respuesta favorable al tratamiento fue la velocidad de sedimentación globular (VSG), encontrándose al inicio elevada en el 82,4% de los casos y logra su disminución hasta 29,4% al término de los 15 días de tratamiento quirúrgico y antibiótico parenteral.



**FIGURA 5. Osteomielitis Bimaxilar**

a y b) Paciente con osteopetrosis. Es evidente la retracción palpebral inferior bilateral y la deformidad facial a expensas del contorno mandibular alterado. c y d) Se evidencia la exposición ósea y pérdida de las piezas dentarias debido a osteopetrosis, la cual compromete tanto el maxilar superior como el inferior. e y f) Es evidente la destrucción ósea bimaxilar. g) Cortes axiales donde vemos hueso de la osteopetrosis y reacción perióstica. h) Corte panorámico donde se visualizan el estado de las piezas dentarias y la alteración de la anatomía del maxilar superior y mandibular.

## DISCUSIÓN

En nuestra revisión encontramos que hay mayor presentación en varones frente a mujeres, con más de dos tercios de pacientes menores de 10 años de edad. La caries dental fue la etiología predominante, siendo la mandíbula más afectada frente al maxilar superior, el cuerpo

**TABLA 2. Tratamiento antibiótico en pacientes pediátricos con osteomielitis maxilar INSN 2008-2013**

ANTIBIÓTICO ENDOVENOSO	Nº	%
Oxacilina	17	100,0
Clindamicina	13	76,5
Amikacina	3	17,6
Ceftriaxona	1	5,9
Ciprofloxacina	1	5,9
ANTIBIÓTICO ORAL	Nº	%
Dicloxacilina	17	100,0
Clindamicina	11	64,7
Ciprofloxacina	6	35,3

mandibular fue la región más frecuentemente comprometida, y la clínica presente en los pacientes al ingreso fue similar a lo descrito en otros estudios.

La mayoría de los casos presentados corresponden a una osteomielitis crónica con gran compromiso y destrucción ósea, requiriendo así una cirugía más agresiva a diferencia de los casos agudos. La pronta instauración de una cobertura antibiótica de amplio espectro en los casos de osteomielitis aguda, presentó una mejoría notable en la sintomatología del paciente, haciendo posible una cirugía más conservadora.

La cirugía junto a la cobertura antibiótica son la base del tratamiento, el cual busca erradicar el foco infeccioso y al microorganismo patógeno, con una cobertura antibiótica amplia y permitir la curación del área comprometida al mejorar la vascularidad ósea con exodoncias, debridamiento, decorticación, colgajos u oxígeno hiperbárico<sup>6</sup>.

El antibiótico elegido se puede cambiar una vez obtenido el resultado del cultivo; sin embargo, no podemos esperar el resultado para iniciar el tratamiento de la osteomielitis aguda o una vez realizada la cirugía en los casos crónicos. Debido a esto es necesaria una cobertura antibiótica de amplio espectro frente a los gérmenes más comunes descritos en la literatura.

Existe una variedad de protocolos en cuanto al tiempo de uso de los antibióticos. Encontramos adecuado el uso de 2 semanas de tratamiento endovenoso, seguido de 8 semanas vía oral con antibióticos del mismo grupo farmacológico. Este protocolo ya se ha descrito en otros artículos revisados<sup>8</sup>.

Como limitación en nuestros casos, encontramos que no todos los pacientes contaban con resultados de proteína C reactiva (PCR) y gammagrafía previa y de control, lo que no es impedimento para su tratamiento; al igual que no todos recibieron oxígeno hiperbárico por motivos

económicos.

Es difícil aislar un patógeno específico, debido a que la flora es polimicrobiana, y son generalmente gérmenes colonizadores de la cavidad bucal o un agente de difícil cultivo. Nosotros planteamos que es imperativo el inicio de cobertura antibiótica para Gram positivos y negativos; tanto aerobios como anaerobios, desde el postoperatorio inmediato en osteomielitis crónicas. Las agudas requieren tratamiento antibiótico desde el inicio. Y en ambos la cirugía debe ser realizada lo más pronto posible.

El paciente con osteopetrosis tuvo dos intervenciones en periodos distintos y compromiso en regiones diferentes. Este caso fue de más difícil tratamiento, tanto por la extensión como por la severidad del compromiso óseo, requiriendo el doble de tiempo de uso parenteral de los antibióticos administrados.

## BIBLIOGRAFÍA

1. Natvig P, Dingman RO. Osteomyelitis of the jaws in infants. *Am J Surg*. 1957; 94(6): 873–876.
2. Wannfors K, Hammarström L. Infectious foci in chronic osteomyelitis of the jaws. *Int J Oral Surg*. 1985; 14(6): 493-503.
3. Oladepo M, Cornah J. Osteomyelitis of the jaws: a review of 141 cases. *Br J Oral Maxillofac Surg*. 1985; 23(1):24-35.
4. Krutchkoff D, Runstad L. Unusually aggressive osteomyelitis of the jaws: A report of two cases. *Oral Surg Oral Med Oral Pathol*. 1989;67(5): 499–507.
5. Wannfors K, Gazelius B. Blood flow in jaw bones affected by chronic osteomyelitis. *Br J Oral Maxillofac Surg*. 1991; 29(3):147-53.
6. Hudson JW. Osteomyelitis of the jaws: a 50-year perspective. *J Oral Maxillofac Surg*. 1993;51(12):1294-301.
7. Heggie AA, Shand JM, Aldred MJ, Talacko AA. Juvenile mandibular chronic osteomyelitis: a distinct clinical entity. *Int J Oral Maxillofac Surg*. 2003;32(5):459-468.
8. Pandey A, Bansal V, Asthana AK, Trivedi V, Madan M, Das A. Maxillary osteomyelitis by mucormycosis: report of four cases. *Int J Infect Dis*. 2011;15(1):e66-9.
9. Su-Gwan Kim, Hyun-Seon Jang. Treatment of chronic osteomyelitis in Korea. *Oral Surg Oral Med Oral Pathol Oral Radiol Endod*. 2001;92(4):394-398
10. Swei Y, Taguchi A, Tanimoto K. Diagnosis and classification of mandibular osteomyelitis. *Oral Surg Oral Med Oral Pathol Oral Radiol Endod*. 2005;100(2):207-214.

## CORRESPONDENCIA

Juan Francisco Oré Acevedo  
[juanfcoore@yahoo.com](mailto:juanfcoore@yahoo.com)