

Linfadenomegalia superficial (LAS): Correlato clínico patológico en 154 pacientes del Hospital Nacional Cayetano Heredia, Lima, Perú.

Superficial Lymphadenomegaly (SL): clinico-pathological correlation in 154 patients of the National Hospital Cayetano Heredia, Lima, Perú.

Fernando Osoro Plenge^{1,2}, Raúl Gutiérrez Rodríguez^{2,3}, Oscar Guerra Amaya^{2,3,4}, Juan Cortez-Escalante⁵, Juan C. Ferrufino Lach⁶, Leandro Huayanay⁷, Isaias Rodríguez⁸, Betty Bustamante^{2,3}, Ciro Maguiña Vargas^{3,9}

RESUMEN

Introducción: la linfadenomegalia superficial (LAS) son hallazgos clínicos frecuentes en la práctica médica que pueden ser las primeras manifestaciones de una enfermedad de trascendencia o de un síndrome clínico específico.

Objetivo: realizar un correlato clínico-patológico en pacientes con LAS que acudieron por primera vez a la consulta médica sin un diagnóstico conocido.

Materiales y Métodos: estudio prospectivo transversal en el que se incluyeron pacientes con linfadenomegalia superficial (LAS) mayor de 1 centímetro con sospecha de TBC ganglionar. Se realizaron biopsias ganglionares, aspirados por aguja fina, test diagnósticos complementarios; del mismo modo se estructuró una clasificación histopatológica en la que fueron distribuidos los pacientes para luego correlacionarse con los hallazgos clínicos.

Resultados: fueron evaluados 154 pacientes de los cuales 55 de 70 (45,5%), tuvieron diagnóstico de certeza para micobacteriosis ganglionar gracias a la histopatología sumada al cultivo. Treinta y uno (20,1%) tuvieron linfadenomegalia categorizada como inespecífica en la cual no se pudo hallar ninguna causa etiológica de enfermedad. En el resto de pacientes los hallazgos etiológicos fueron diversos entre los que destacaron la enfermedad por arañazo de gato, micosis ganlionares, sarcoma de Kaposi, linfomas, metástasis neoplásicas y síndrome retroviral agudo por VIH.

Conclusión: las linfadenomegalias superficiales son valiosos signos para el diagnóstico clínico en muchas enfermedades a veces no sospechadas. El médico debe saber decidir cuando ordenar una biopsia ganglionar y como interpretar los resultados histopatológicos de la misma a fin de tener el mayor grado de certeza etiológica.

Palabras clave: TBC ganglionar, linfadenomegalia, tuberculosis, enfermedad granulomatosa ganglionar.

ABSTRACT

Introduction: enlargement of superficial lymph nodes is a frequent clinical finding which may be among the first evidences of a significant illness or of a specific clinical syndrome.

Objective: exploring clinico-pathological relationships in patients consulting for the first time with a clinically detectable lymphadenopathy and no defined diagnosis.

Materials and Methods: cross sectional prospective study including patients with clinically detectable lymphadenopathy (nodes over 1 cm in diameter) and often also suspicion of tuberculosis. Lymph node biopsies, fine needle aspirations, and other contributing diagnostic tests were performed. A histopathological classification was structured to arrange the information on the patients and to correlate laboratory findings with clinical ones.

Results: patients recruited were 154; 55 (45.5%) out of 70 patients who had a tentative diagnosis of tuberculosis or other mycobacterial disease had it confirmed by histopathology and culture; 31 (20.1 %) patients had non-specific lymphadenopathy, with no definitive etiological findings. In the remainder of patients there were several different definitive diagnoses: cat-scratch disease, mycoses, Kaposi's sarcoma, lymphomas, metastatic neoplasias and acute retroviral syndrome caused by HIV infection.

Conclusion: lymphadenopathy is a valuable sign for clinical diagnosis of many sometimes unsuspected diseases. Physicians should know how to decide when to order a lymph node biopsy and how to interpret the resulting histopathological findings, to improve diagnostic certainty.

Keywords: TBC adenitis, lymphadenomegally, tuberculosis, adenitis granulomatous illness.

INTRODUCCIÓN

La linfadenomegalia superficial (LAS) también definida como el agrandamiento visible o palpable, doloroso o indoloro, con o sin alteración de la consistencia y forma de uno o más ganglios linfáticos de las cadenas linfáticas superficiales, especialmente las cervicales, supraclaviculares, axilares e inguinales, puede ser el primer indicio de una enfermedad de trascendencia o de un síndrome clínico específico^{1,2}; por lo tanto cuando un paciente acude a la consulta por esta manifestación se

requiere de una actitud diagnóstica y terapéutica precisa llevada a cabo por un equipo multidisciplinario.

El hallazgo o detección de una LAS es un signo importante a tener en cuenta durante la consulta médica en cualquier lugar del mundo; y es aún mas relevante en países en donde la tuberculosis (TBC) es una enfermedad endémica, como el Perú^{3,4}, en donde se reporta una incidencia y prevalencia aproximada para tuberculosis de 109,72 y 129,02 casos por 100 000 habitantes^{5,6,7} respectivamente.

Se estima que la linfadenomegalia tuberculosa es la forma más frecuente de TBC extrapulmonar y la primera causa de linfadenomegalia en términos globales (30%-52%)⁽⁸⁻¹³⁾ y en las naciones donde ésta es prevalente el tratamiento antituberculoso se inicia generalmente cuando el resultado del estudio histopatológico de una LAS es reportado como el de una adenitis granulomatosa.

1. Médico Magister en Enfermedades Infecciosas y Tropicales.
2. Investigador Asociado del IMT "AvH"- UPOCH
3. Médico Infectólogo.
4. Investigador Asociacion Civil IMPACTA.
5. Médico Cirujano. Doctorando Universidade do Brasilia.
6. Médico Patólogo. Hospital Nacional Cayetano Heredia
7. Médico Internista. Hospital Nacional Cayetano Heredia
8. Médico Patólogo. Jefe del laboratorio del Hospital Cayetano Heredia
9. Medico Infectólogo y Dermatólogo. Hospital Nacional Cayetano Heredia

Sin embargo, existe una gran variedad de agentes infecciosos tales como el virus del VIH, enfermedad por arañazo de gato, sífilis, toxoplasmosis, hongos, y enfermedades no infecciosas como linfomas, metástasis, enfermedades autoinmunes, etc., que pueden causar LAS con patrones histológicos granulomatosos¹⁴⁻¹⁹ por lo que es importante definir la etiología de LAS, antes de tomar una decisión terapéutica definitiva.

El objetivo del presente estudio fue realizar un correlato clínico-patológico prospectivo en pacientes que acuden a un hospital de Lima, con LAS de etiología desconocida al momento de su primera consulta médica a fin de determinar las principales características tanto clínicas como histopatológicas que determinan el diagnóstico final.

MATERIALES Y MÉTODOS

Pacientes

El presente estudio prospectivo transversal fue conducido en el Hospital Nacional Cayetano Heredia (HNCH), hospital público de referencia de la ciudad de Lima, Perú durante el período de enero 2003 a enero 2004. Fueron incluidos pacientes con LAS mayor de un centímetro con sospecha de TBC ganglionar y excluidos los que presentaron LAS reactiva relacionada a un cuadro infeccioso agudo de vías aéreas respiratorias, piel, partes blandas o infección odontológica. Todos estos pacientes participaron en un estudio de validación de una prueba diagnóstica para tuberculosis ganglionar.¹

Procedimientos

En la evaluación inicial fueron obtenidos datos clínico-epidemiológicos, simultáneamente se solicitaron radiografías de tórax, además de muestras de ganglio mediante aspiración por aguja fina (AAF) y biopsia a cargo de un cirujano.

El análisis anatomopatológico utilizó las tinciones de hematoxilina-eosina, Ziehl-Neelsen (Z-N), Grocott (G) y Warthin-Starry. Según los hallazgos anatomopatológicos los pacientes fueron divididos en 5 grupos:

Grupo A: diagnóstico definido de TBC ganglionar, por presencia de granulomas necrosantes, con caseum, células epitelioides y células gigantes multinucleadas tipo Langhans, más identificación del bacilo ácido alcohol resistente (BAAR) mediante la tinción de Z-N.

Grupo B: diagnóstico muy sugerente de TB ganglionar pero no excluyente de otra patología ganglionar granulomatosa, con histopatología semejante al anterior, y sin identificación del BAAR.

Grupo C: diagnóstico sugerente de TB ganglionar pero no excluyente de otra patología ganglionar granulomatosa, por presencia de granulomas purulentos, necrosantes o no, con o sin células gigantes multinucleadas tipo Langhans, sin caseum, y sin identificación del BAAR.

Grupo D: diagnóstico de adenitis reactiva compatible con trastorno inmunitario, posible VIH, y sin identificación del BAAR.

Grupo E: diagnóstico de otras patologías ganglionares compuesta por adenitis reactivas inespecíficas, asociadas a neoplasias, infecciones por hongos, parásitos, bacterias, sin identificación del BAAR.

A toda biopsia ganglionar o muestra por AAF se le realizó cultivo de Lowenstein-Jensen (L-J) y Saborou con el fin de identificar y aislar *Mycobacterium sp.* y/u hongos respectivamente.

Además se realizaron pruebas serológicas para diagnosticar toxoplasmosis, sífilis, Epstein Bar virus, linfogranuloma venéreo e HIV. La prueba de Western blot fue utilizada para confirmar la infección por VIH en todo paciente con resultado de ELISA para VIH positivo.

El diagnóstico de TBC ganglionar fue definido como tinción por Ziehl-Neelsen y/o cultivo positivo para *Mycobacterium*.

En algunos pacientes pertenecientes a los grupos histopatológicos B y C, con cultivos y frotis negativos, el diagnóstico de TBC ganglionar fue establecido por las características anatomopatológicas y criterio clínico-epidemiológico.

El diagnóstico de micosis ganglionar fue determinado por la positividad en el cultivo y la enfermedad por arañazo de gato mediante histopatología compatible, criterio clínico y buena respuesta al tratamiento específico.

Los pacientes fueron seguidos en los consultorios del Departamento de Enfermedades Infecciosas, Tropicales y Dermatológicas del HNCH por un período variable que fluctuó entre 3 a 6 meses; las historias clínicas fueron revisadas posteriormente con la finalidad de verificar algún cambio en el diagnóstico establecido.

Análisis estadístico

Se utilizaron las medidas de frecuencia y porcentajes de las variables categóricas y se calcularon las medias y medianas para las variables numéricas continuas. Para medir el grado de independencia de las variables categóricas entre los pacientes con TB ganglionar y aquellos sin este diagnóstico, se utilizó la prueba de chi-cuadrado, y el grado de asociación mediante Odds ratio (OR). Fue aplicada la prueba regresión logística a las variables que presentaron un valor $P < 0,05$ en el análisis bivariado. Para el análisis estadístico se utilizaron los programas Epi Info (versión 6, Centers for Disease Control and Prevention, Atlanta, USA) y Stata (version 8; Stata Corporation, College Station, Texas, USA).

Aspectos éticos

Con relación a los aspectos éticos, los sujetos aceptaron enrolarse voluntariamente en el estudio y firmaron un consentimiento informado respetándose sus derechos de acuerdo a la Declaración de Helsinki.

El presente estudio fue parte de un estudio mayor de validación de una prueba diagnóstica para TBC ganglionar habiendo sido aprobado por el Comité de Ética de la Universidad Peruana Cayetano Heredia.

Antes de la realización de los exámenes para HIV, todos los pacientes aceptaron por escrito la ejecución de la prueba y recibieron consejería pre y posexamen a cargo del programa de control de enfermedades de transmisión sexual del Hospital.

Tabla 1 Hallazgos histopatológicos y microbiológicos de biopsias ganglionares de 154 pacientes atendidos en el Hospital Nacional Cayetano Heredia. Enero 2003 - enero 2004.

Tinción Z-N ^ε	Histopatología Características	n	Mycobacterias sp. Cultivos		Diagnóstico de certeza de TBC ganglionar n	Diagnóstico presuntivo de TBC ganglionar n
			(+)	(-)		
(+)	Grupo A: TBC ganglionar: Presencia de granulomas necrosantes, con caseum, células epitelioides y células gigantes multinucleadas tipo Langhans.	29	18	11	29	0
(-)	Grupo B: Muy sugerente de TBC ganglionar pero no excluyente de otra patología ganglionar granulomatosa: Semejante a la anterior	26	21	05	21	0
(-)	Grupo C: Sugerente de TBC ganglionar pero no excluyente de otra patología ganglionar granulomatosa: Granulomas purulentos, necrosantes o no, con o sin células gigantes multinucleadas tipo Langhans, sin caseum.	23	03	20	03	4
(-)	Grupo D: Adenitis reactiva compatible con trastorno inmunitario, posible VIH.	37	01	36	01	11
(-)	Grupo E: Otras patologías ganglionares: Adenitis reactivas inespecíficas, sarcoma de Kaposi, carcinoma metastásico, linfomas, micosis ganglionares, etc.	39	01	38	01	0
		154	44	110	55	15

^εZ- N = Ziehl-Neelsen.

RESULTADOS

Fueron evaluados 154 pacientes, 97 (63%) eran hombres, la mediana de las edades fue 29 años (rango intercuartil 20-40) y la mayoría, 130 (84,4%) procedían de Lima. Setenta y nueve (51,3%) refirieron contacto previo con algún paciente con TBC y mediana del tiempo de enfermedad de 2 meses (rango intercuartil 1-4).

De acuerdo a los hallazgos histopatológicos, los grupos A, B y C representaron un total de 78/154 (50,6%/100%) de los pacientes.

Del total de los pacientes, 70/154 (45,5%/100%) fueron diagnosticados de TBC ganglionar. Un diagnóstico de certeza fue encontrado en 55/70 (78,57%/100%) de dichos pacientes apoyados en los hallazgos del Z-N positivo en la histopatología o el cultivo positivo para *Mycobacterium sp.*

Quince pacientes, cuatro pertenecientes al grupo C y 11 al grupo D) fueron diagnosticados presuntivamente como TBC ganglionar basados únicamente en criterios clínico-epidemiológicos a pesar de tener tinción y cultivos negativos para *Mycobacterias*. Ver Tabla 1.

LAS por síndrome retroviral agudo por HIV fue diagnosticado en 16 (10,4%) pacientes, 9(5,8%) pacientes tuvieron diagnóstico de linfoma no asociado a otra patología (7 non-Hodking y 2 Hodking), 7 (4,5%) pacientes fueron diagnosticados de enfermedad por arañazo de gato, 7 (4,5%) de micosis ganglionar, 14 (9,1%) de otras patologías como metástasis neoplásicas, sarcoma de Kaposi, linfogranuloma venéreo, Epstein Barr virus y toxoplasmosis. En 31 (20,1%) pacientes no fue posible identificar la causa siendo diagnosticados como linfadenopatía inespecífica. Ver Tabla 2.

Tabla 2. Localización anatómica de los ganglios comprometidos en 154 pacientes atendidos en el HNCH. Enero 2003 - enero 2004.

Diagnóstico	Disposición de los ganglios		Ubicación principal de los ganglios			Total	
	Localizada n	Generalizada n	Cervicales n	Axilares n	Inguinales n	n	%
TB Ganglionar	61	9	65	2	3	70	45,5
Linfadenopatía por VIH	13	3	16	0	0	16	10,4
Linfoma	8	1	8	0	1	9	5,8
Enf. por arañazo de gato	7	-	3	4	0	7	4,5
Micosis ganglionar	4	3	4	0	3	7	4,5
Metástasis neoplásicas	5	-	4	1	0	5	3,2
Sarcoma de Kaposi	1	2	2	0	1	3	1,9
Linfogranuloma venéreo	2	1	0	0	2	2	1,3
Epstein Barr Virus	1	-	2	0	0	2	1,3
Toxoplasmosis	2	3	2	0	0	2	1,3
Linfadenopatía inespecífica	28		21	1	9	31	20,1
Total	115	39	127	8	19	154	100

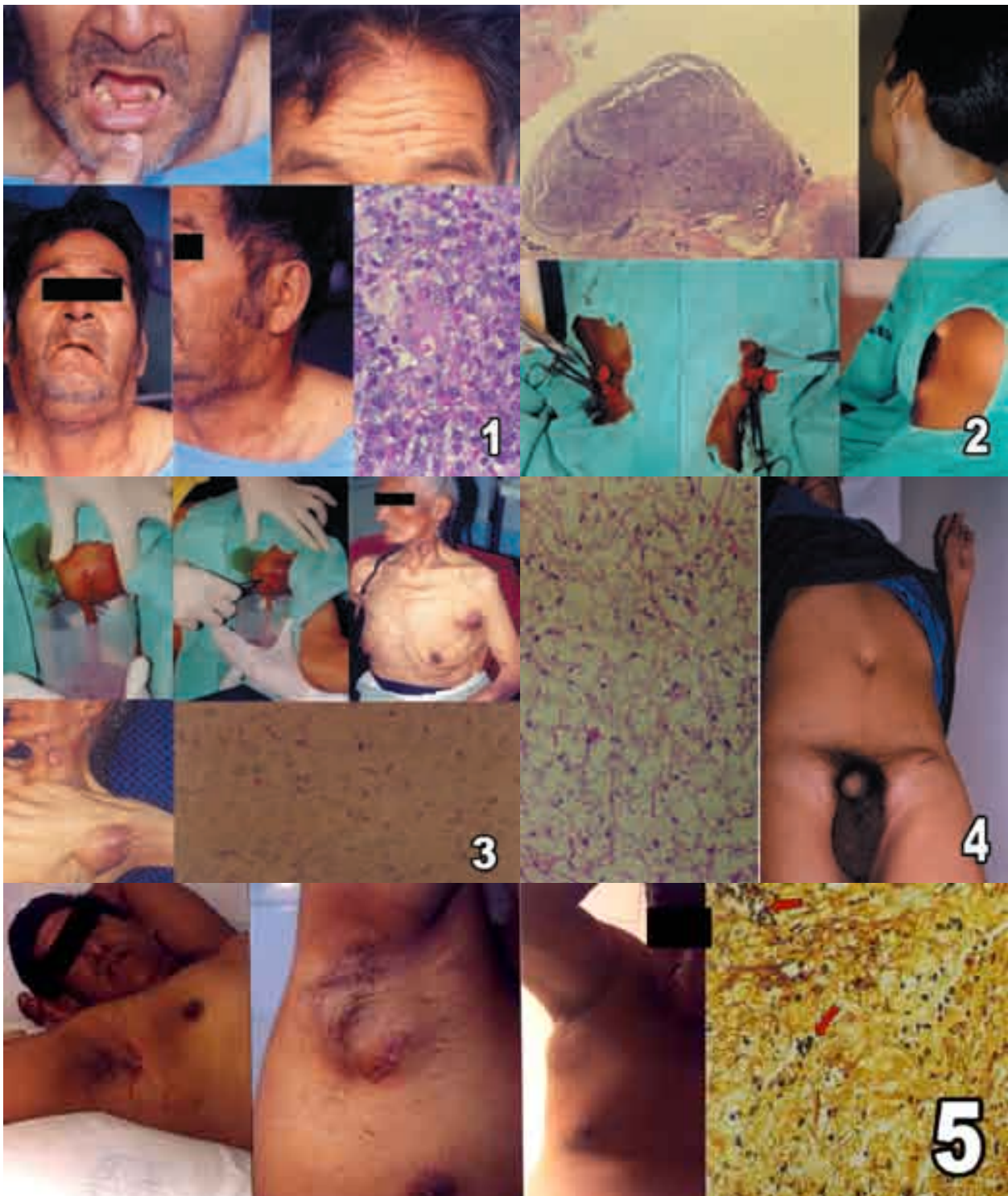


Figura 1. Paciente icterico, sudoroso, en mal estado general con LAS generalizada, cuello en bufalo, adenopatías confluentes, blandas y deprecibles. Lesiones ulcerativas mucocutáneas, pérdida de piezas dentales. Niega viajes a zonas de selva, es referido de un centro oncológico especializado sin diagnóstico de certeza. El diagnóstico final de certeza por histopatología y cultivo fue el de micosis profunda por *Paracoccidiodes brasiliensis*.

Figura 2. Paciente con 5 días de enfermedad que refiere sensación de alza térmica con malestar general, notando la presencia de masa en cuello. Se practicó biopsia reportada como hiperplasia folicular compatible con alteración inmune. Su ELISA y Western Blot fueron positivos para VIH

Figura 3. Paciente geronte, proveniente del interior del país, con un año de enfermedad, visiblemente desnutrida y con lesiones supurativas múltiples a nivel axilar, supraclavicular y cervical. El BAAR y el cultivo par *Mycobacterium sp* fue positivo y corroborado como *Mycobacterium tuberculosis* por PCR. La paciente ingresó a tratamiento antituberculoso.

Figura 4. Paciente varón que acude a la consulta por presentar adenopatías inguinales bilaterales asociadas a sudoración, sensación de alza térmica y baja ostensible del peso. La biopsia y el cultivo revelaron micosis ganglionar por *Criptococo neoformans*.

Figura 5. Paciente que acude a la consulta por referir intenso dolor en la región axilar derecha por tumoración fluctuante, asociada a fiebre oscilante y malestar general. La biopsia realizada indicó adenitis necropurulenta y la tinción de whartin-starry fue reportada por el patólogo como presencia de microorganismos sugestivos a *Bartonella sp*.

Tabla 3 Presentación clínica de los pacientes con TB ganglionar en los 154 pacientes atendidos en el Hospital Nacional Cayetano Heredia. Enero 2003 - enero 2004

Características	Total n	TBC ganglionar n (%)	p	Crude OR (CI 95%)	Ajuste OR (CI 95%)
Pérdida de peso					
No	57	8 (14)			
Si	97	62 (64)	< 0,001	10,9 (4,6 – 25,5)	5,3 (1,7 - 16,3)
Rx anormal					
No	103	29 (28)			
Si	51	41 (80)	< 0,001	10,5 (4,6 – 23,6)	4,3 (1,3 - 14,1)
Sudoración nocturna					
No	85	23 (27)			
Si	69	47 (68)	< 0,001	5,8 (2,9 – 11,6)	3,8 (1,4 - 9,8)
Presencia de tos					
No	92	23 (25)	< 0,001	9,4 (4,4 – 19,9)	3,0 (0,9 - 9,2)
Si	62	47 (76)			
Astenia					
No	39	8 (21)			
Si	115	62 (54)	< 0,001	4,5 (1,9 – 10,7)	2,3 (0,7 – 7,9)
Contacto previo con paciente con TB					
No	75	28 (37)	0,049	1,9 (1,0 – 3,6)	2,2 (0,9 – 5,3)
Si	79	42 (53)			
Malestar general					
No	32	5 (16)	< 0,001	6,2 (2,2 – 17,0)	1,6 (0,3 – 8,3)
Si	122	65 (53)			
Sensación de alza térmica					
No	61	18 (30)	0,001	3,0 (1,5 – 6,0)	1,3 (0,4 – 3,8)
Si	93	52 (56)			
Anorexia					
No	91	33 (36)	0,006	2,5 (1,3 – 4,8)	0,4 (0,1 – 1,1)
Si	63	37 (59)			
Dolor ganglionar					
No	129	60 (47)	0,550	0,8 (0,3 – 1,8)	-----
Si	25	10 (40)			
Adenopatía localizada					
No	22	9 (41)	0,644	1,2 (0,5 – 3,1)	-----
Si	132	61 (46)			
Co-infección con HIV					
No	109	50 (46)	0,872	0,9 (0,5 – 1,9)	-----
Si	45	20 (44)			

El análisis bivariado de las características de los pacientes, fueron identificadas la pérdida de peso, radiografía de tórax anormal, sudoración nocturna, presencia de tos, astenia, contacto previo con paciente con TBC, malestar general, sensación de alza térmica y anorexia como importantes para el diagnóstico de TBC. Sin embargo, después del análisis multivariado solamente la pérdida de peso, radiografía de tórax anormal y sudoración nocturna presentaron ser las características más importantes en el diagnóstico de TBC ganglionar. Ver Tabla 3.

DISCUSIÓN

La LAS es un proceso patológico caracterizado por una alteración en tamaño, forma, movilidad y textura de la estructura ganglionar, causada por la invasión y/o propagación de células neoplásicas y/o inflamatorias dentro del ganglio¹, constituyendo una manifestación

clínica frecuente en la práctica médica². Esta puede ocurrir en cualquier grupo de edad, en sujetos sintomáticos o asintomáticos y en forma focalizada o generalizada³. Las causas de LAS pueden ser en muchas ocasiones obvias, sin embargo en otras pueden ser poco claras⁴ o ser la primera manifestación de una enfermedad sistémica de naturaleza generalmente neoplásica, autoinmune o infecciosa¹³ por la cual el paciente decide acudir a la consulta médica.

Las LAS constituyen un problema diagnóstico, especialmente en las poblaciones de países en vías de desarrollo en donde existe una elevada prevalencia de tuberculosis y otras enfermedades infecciosas^{5,16,20-25}, estas pueden presentarse como un signo primario de una patología de importancia sistémica en asociación o no a una pobre o poco específica sintomatología general.

En el caso de las LAS de etiología tuberculosa, el diagnóstico y tratamiento presuntivo son usualmente tempranos y la terapia antituberculosa normalmente comienza cuando los hallazgos histocitopatológicos de la biopsia o el aspirado ganglionar son morfológicamente compatibles con tuberculosis^{11,26,27}. Así, en términos de diagnóstico histocitopatológico la TBC puede ser diagnosticada sólo como “una inflamación granulomatosa crónica sugestiva de tuberculosis”. Sin embargo la formación de abscesos granulomatosos en la estructura histológica del ganglio no es una exclusividad patognomónica de la tuberculosis^{6,7} y por lo tanto el diagnóstico diferencial con otras entidades granulomatosas ganglionares tales como: micobacteriosis atípicas, infecciones por hongos, enfermedad por arañazo de gato, sífilis, brucelosis, Epstein Barr virus, Kikuchi-Fujimoto, toxoplasmosis, entre otras; pueden hacer del diagnóstico histocitopatológico tan sólo una sugerencia hacia diagnósticos diferenciales amplios que una confirmación de tuberculosis^{6,8,11} a menos que el BAAR sea detectado primariamente por tinción o secundariamente por cultivo.

En nuestro estudio, la población preferentemente afectada fue la adulta joven que constituye la población económicamente activa. Hubo una clara predominancia entre los hombres con respecto a las mujeres. Cuarenta y cinco de nuestros pacientes fueron VIH positivo; 26,6% de estos pacientes acudieron a la consulta médica aquejados por una patología ganglionar como primera manifestación de infección por VIH o de SIDA la cual en ese momento era desconocida por ellos, siendo la manifestación ganglionar un signo que debe hacer pensar en la probabilidad de VIH y el consecuente pedido de un descarte serológico.

En nuestra serie 147 (95,45%) de los pacientes presentaron linfadenomegalias con un tiempo de enfermedad superior a las cuatro semanas, sin embargo solo 19 (12,33%) fueron diagnosticadas como neoplasias: 11 linfomas, 2 de ellos asociadas uno a micosis y otro a TBC ganglionar, 5 neoplasias por metástasis y 3 sarcomas de Kaposi (SK). Aquí hay que aclarar el hecho de que en los SK hubo un factor de inmunosupresión por VIH, mientras que en las neoplasias metastásicas todos los pacientes fueron mayores de 50 años.

El hecho de que los SK ganglionares se hayan asociado claramente con VIH en estadio SIDA y que las metástasis ganglionares ocurrieran en personas adultas con edades superiores a los 50 años de edad concuerda con otros estudios²⁸⁻³⁰.

La ubicación ganglionar fue preferentemente cervical, sin embargo en nuestra serie la segunda región anatómica más frecuentemente afectada y explorada por biopsia a solicitud del médico tratante fue la región inguinal.

Los ganglios inguinales son percibidos generalmente por el médico como inespecíficos y existe la creencia que no deben ser explorados, sin embargo nosotros hallamos en un porcentaje importante de las biopsias un diagnóstico de certeza por la histocitopatología y cultivo, tal como

SK, TBC y micosis ganglionar³¹. A pesar de que en nuestra serie la cantidad de LAS inguinales no permiten realizar un análisis estadístico, creemos que las mismas no debe ser consideradas como un simple hallazgo reactivo y benigno de escaso valor diagnóstico, o en su defecto la exposición única de una enfermedad o infección de transmisión sexual (ETS-ITS), sino que se debe sopesar su posible connotación como signo ostensible y evaluable de diversas enfermedades de importancia.

También es importante resaltar el concepto de que la linfadenomegalia tuberculosa es la forma más frecuente de TBC extrapulmonar y la primera causa de linfadenomegalia en términos globales (30%-52%)⁸⁻¹³, lo que concuerda con nuestro hallazgo en donde 70(45,5%) de nuestra población presentó TBC ganglionar. Sin embargo en la muestra restante de nuestra población se detectó otra patología diferente a la TBC o lo que fue más decepcionante, no se pudo encontrar una evidencia que confirmara la etiología del proceso morbido. En estos caso sólo nos quedó constatar la historia natural de la enfermedad en su evolución temporal hacia la remisión del cuadro clínico incluidos la desaparición de las LAS.

Queda la duda si estas adenopatías denominadas reactivas o inespecíficas constituyen procesos etiológicos como la misma TBC que el sistema reticuloendotelial se encarga de controlar así mismo sin llegar a manifestación de la enfermedad o si constituyen expresiones tempranas de futuras y tardías alteraciones linfomatoideas.

Es importante destacar que en zonas endémicas de TBC la interpretación de los síntomas y signos, de la probabilidad epidemiológica por prevalencia e incidencia de la patología, e inclusive la histopatología con características inflamatorias asociadas o no a necrosis caseosa; nos pueden inducir a sobrediagnosticar TBC ganglionar.

Así, el hecho de que el criterio o experiencia clínica para definir el diagnóstico, hayan sido finalmente considerados para decidir el tratamiento antituberculoso de 15 de los 70 pacientes de nuestra serie, puede y debe desatar controversia en lo que respecta al sesgo de identificación que esto origina⁹. Así en condiciones reales y no de laboratorio es la experiencia del médico sumada a una historia clínica y el uso adecuado de herramientas diagnósticas seguras lo que deciden la intención de tratar o no al paciente con LAS.

En nuestra serie luego del análisis multivariado únicamente, la pérdida de peso, radiografía de tórax anormal y sudoración nocturna mostraron ser las características más importantes en el diagnóstico de TBC ganglionar.

Otro aspecto resaltante en nuestra serie es el hallazgo histopatológico por tinción de Wartin-Starry a estructuras bacterianas presumiblemente compatibles con *Bartonella sp.* Los pacientes, -en su mayoría adultos y en su totalidad por encima de los 15 años-, en quienes dicho hallazgo fue

positivo, presentaban como denominador común el referir haber tenido contacto con gatos y haber sido arañados en los extremidades superiores por los mismos dentro de un período de tiempo de 15 días aproximadamente antes de la aparición aguda de la adenopatía y síntomas clínicos³²⁻³³. Huarcaya & colaboradores³⁴ ya han realizado un primer reporte a nivel nacional de esta entidad en población pediátrica y nosotros pensamos que esta entidad puede ser en nuestro medio una causa no sospechada de adenopatía en población adulta joven.

A pesar de que no existió la posibilidad de realizar un diagnóstico certero por serología de esta entidad, todos los pacientes fueron categorizados por el médico tratante como enfermedad por arañazo de gato, siendo tratados con un curso de azitromicina con una remisión del proceso mórbido en un 100% de los pacientes, inclusive seis meses después de su seguimiento.

CONCLUSIÓN

Nosotros encontramos que:

1) Nuestra clasificación histopatológica en asociación al cultivo fue de gran utilidad diagnóstica en los grupos A y B. Por lo que en zonas endémicas para tuberculosis, la histopatología más el cultivo deben ser herramientas de uso simultáneo a fin conseguir un descarte con un alto grado certeza para TBC ganglionar.

2) Los grupos C, D y E la presencia de otras enfermedades diferentes a la TBC ganglionar, deben hacer reflexionar al médico tratante sobre la posibilidad de un abanico diagnóstico más amplio.

3) En el caso de pacientes con VIH y adenitis, varias patologías e incluso asociación de las mismas deber ser tomadas en cuenta desde el inicio del proceso diagnóstico.

AGRADECIMIENTOS

Este estudio fue parcialmente subvencionado por la Fundación Hipólito Unánue del Perú y el Directorado General para el Desarrollo de la Cooperación del Gobierno Belga.

REFERENCIAS BIBLIOGRÁFICAS

1. Osores F, Maguiña C, Bustamante B & Cols. Micosis ganglionar: reporte de 7 casos en el Hospital Nacional Cayetano Heredia Lima-Perú y revisión de la literatura. *Rev. Med Herediana* 2004; 15(4): 211-217
2. Timothy P and Kathryn E. Cervical Lymphadenopathy and Adenitis. *Pediatrics in review* 2000; 21(12): 399-405.
3. Sanghavi DM, Gilman RH, Lescano-Guevara AG & Cols. Hiperendemic pulmonary tuberculosis in a Peruvian shantytown. *Am J Epidemiol* 1998; 148(4): 384-389.
4. Willingham FF, Schmitz TL, Contreras M & Cols. Hospital control and multidrug-resistant pulmonary

tuberculosis in female patients, Lima-Perú. *Emerging Infectious Diseases* 2001; 7(1): 123-127.

5. Presidencia del Consejo de Ministros Lima-Perú. Logros del gobierno: Avances al primer trimestre del 2005. (acceso el 05/11/2005). www.pcm.gob.pe/.../Presentacion%20PowerPoint%20Logros%20del%20Gobierno-Avances%20a%20marzo%20de%202005.pdf

6. Conclusiones y compromisos del seminario taller: evaluación nacional de la estrategia sanitaria nacional de prevención y control de la tuberculosis en el Perú, año 2006 chosica, 12 al 14 de marzo del 2007. <http://www.minsa.gob.pe/portal/03Estrategias-Nacionales/04ESN-Tuberculosis/esn-tbcdrelv.asp>. Accesado el 12 de noviembre del 2007.

7. Informe de gestión en prevención y control de la tuberculosis 2001 – 2006. MINSA.

<http://www.minsa.gob.pe/portal/03Estrategias-Nacionales/04ESN-Tuberculosis/esn-tbcdrelv.asp>. Accesado el 12 de noviembre del 2007.

8. Singh KK, Muraldhar M, Kumar A., et al. Comparison of in house polymerase chain reaction with conventional techniques for the detection of mycobacterium tuberculosis DNA in granulomatous lymphadenopathy. *J. Clin Pathol* 2000;53(5):355-361.

9. Haas DW. Mycobacterium tuberculosis. En: *Principles and Practice of Infectious Diseases*. Fifth Edition 2000: Chapter 240 Page 2603.

10. Kidane D, Olobo JO, Habte A, et al. Identification of the causative organism of tuberculous lymphadenitis in ethiopia by PCR. *J Clin Microbiol*. 2002; 40(11):4230-4234

11. Huang J, Shen M, Sun Y. Epidemiological analysis of extrapulmonary tuberculosis in Shanghai. *Zhonghua Jie He He Hu Xi Za Zhi*. 2000 Oct; 23(10):606-608

12. Memish ZA, Mah MW, Al Mahmood S, et al. Clinico diagnostic experience with tuberculous lymphadenitis in Saudi Arabia. *Clin Microbiol Infect* 2000; 6(3):137-141.

13. Lado Lado FL, Tuñez Bastida V, Golpe Gómez AL, Cabarcos Ortiz de Barrón A, Pérez del Molino ML. Tuberculosis in elderly patients. *Presentation forms. An Med Interna* 2002;19(3):111-4.

14. Khurram M, Tariq M, Shahid P. Breast cancer with associated granulomatous axillary lymphadenitis: a diagnostic and clinical dilemma in regions with high prevalence of tuberculosis. *Pathol Res Pract*. 2007;203(10):699-704.

15. Koo V, Lioe TF, Spence RA. Fine needle aspiration cytology (FNAC) in the diagnosis of granulomatous lymphadenitis. *Ulster Med J*. 2006 Jan;75(1):59-64

16. Zardawi IM, Barker BJ, Simons DP. Hodgkin's disease masquerading as granulomatous lymphadenitis on fine needle aspiration cytology. *Acta Cytol*. 2005;49(2):224-226

17. Moore SW, Schneider JW, Schaaf HS. Diagnostic aspects of cervical lymphadenopathy in children in the developing world: a study of 1,877 surgical specimens. *Pediatr Surg Int*. 2003 Jun;19(4):240-4.

18. Kumar , Jain S. Extracellular Toxoplasma organisms in granulomatous lymphadenitis. *Acta Cytol.* 2000 ;44(5):934-6
19. Odenthal M, Koenig S, Farbrother P et al. Detection of opportunistic infections by low-density microarrays: a diagnostic approach for granulomatous lymphadenitis. *Diagn Mol Pathol.* 2007 Mar;16(1):18-26.
20. Germán Soto. Linfadenopatía en niños y adolescentes (primera parte). *Rev de Pediatría de Col* 2005; 40(3): 240-245.
21. Bubochkin BP, Obodzinskii VN, Kharlamov AA. Some problems in diagnosis of peripheral lymph nodes tuberculosis. *Probl Tuberk.* 1998;(1):26-8.
22. De Francesch Hurtado, Giuliana Imelda. Linfadenopatía periférica como problema diagnóstico y el rol de la biopsia de ganglio periférico: estudio prospectivo en 150 pacientes adultos Hospital Nacional Cayetano Heredia enero 1988 - julio 1989. PE-3133-3133a.
23. de Guibert S, Bernard M. Superficial adenopathy *Rev Prat.* 2006;56(10):1129-1134.
24. Ikeda Y. Lymphadenopathy: physical examination based on symptoms. *Nippon Naika Gakkai Zasshi,* 1997; 10;86(12):2239-40.
25. Heitman B, Irizarry A. Infectious disease causes of lymphadenopathy: localized versus diffuse. *Lippincotts Prim Care Pract.* 1999 Jan-Feb;3(1):19-38.
26. Ferrer R. Lymphadenopathy: differential diagnosis and evaluation. *Am Fam Physician.* 1998 Oct 15;58(6):1313-20.
27. Adesuwa Olu-Eddo N, Egbagbe EE. Peripheral lymphadenopathy in Nigerian children. *Niger J Clin Pract.* 2006 Dec;9(2):134-8.
28. Hung CC, Chen MY, Chen CL, Chen YC, Chuang CY. Etiology of lymphadenopathy in patients with AIDS in Taiwan. *J Formos Med Assoc.* 1996 Feb;95(2):119-25.
29. Chakib A, Hliwa W, Marih L, Himmich H. Kaposi's sarcoma during HIV infection in Morocco (apropos of 50 cases). *Bull Soc Pathol Exot.* 2003 May;96(2):86-9.
30. Fijten GH, Blijham GH. Unexplained lymphadenopathy in family practice. An evaluation of the probability of malignant causes and the effectiveness of physicians' workup. *J Fam Pract* 1988;27: 373-6.
31. Segal GH, Perkins SL, Kjeldsberg CR. Benign lymphadenopathies in children and adolescents. *Seminars in diagnostic pathology,*1995; 12(4): 288-302.
32. Carithers H A. Cat-scratch disease: an overview based on a study of 1.200 patients. *Amer J Dis Child* 1985: 1124-1133
33. Eduardo Wolff P, M. Paz Muñoz F, Cecilia Zapata F y Walter Ledermann D Enfermedad por arañazo de gato complicada con compromiso sistémico, osteomielitis osteovertebral y absceso paravertebral . *Rev. chil. infectol* 2000. 17(4): 332-339
34. Huarcaya Erick, Maquiña Ciro, Merello Jenny, Cok Jaime, Birtles Richard, et al. A prospective study of cat-scratch disease in Lima-Peru. *Rev do Inst Med Trop São Paulo,* 2002; 44 (6): 325-330

CORRESPONDENCIA

Fernando Osoreo Plenge
foplenge@infonegocio.net.pe

Recibido: 01/06/07
Aprobado: 01/09/07