

Esporotricosis polimórfica, un problema de salud pública que debemos valorar

Polymorphism in sporotrichosis, a public health problem that we should be aware of

Max Carlos Ramírez-Soto^{2,3}, Milton Loayza-Calderón^{1,4}

La esporotricosis es una infección micótica subcutánea ocasionada por el complejo dimórfico *Sporothrix*, que incluye cinco especies: *S. albicans*, *S. brasiliensis*, *S. globosa*, *S. mexicana* y *S. schenckii* (sensu stricto)¹. Sus reservorios naturales (fuentes potenciales de infección) están relacionados con la vegetación descompuesta, plantas espinosas, astillosas, tierras de alfarería y musgo contaminados con el hongo. La vía de entrada es por inoculación traumática con material infectado o a través de soluciones de continuidad² y la transmisión zoonótica es por rasguño o mordedura de gatos que se ha descrito en pequeños brotes en hogares^{2,3}. Cuando el hongo penetra a través de la piel del individuo sensibilizado produce un síndrome chancriforme, caracterizado por un nódulo primario en el lugar de la implantación y nódulos secundarios satélites que evolucionan hacia gomas y se ulceran siguiendo el trayecto de los vasos linfáticos, también se presenta en forma de una placa fija localizada verrugosa crónica sin linfangitis y es una enfermedad de fácil control terapéutico².

Es considerada la micosis subcutánea más difundida en todo el mundo, predomina en Sudáfrica, Japón, Francia, en zonas templadas de EE.UU y Canadá, Centro América y en Latinoamérica presenta diversos focos endémicos en la zona intertropical en México, Costa Rica, Venezuela, Ecuador, sigue la cordillera de los Andes de Perú hasta Bolivia, sur de Brasil y Uruguay². En el Perú, es la micosis subcutánea más frecuente, sobre todo en áreas rurales y agrícolas de la sierra como La Libertad, Cajamarca, Ayacucho, Ancash, Cusco y Apurímac. Las estadísticas más altas de la infección se reportan en la sierra andina de Otuzco en la Libertad y el valle interandino de Abancay en Apurímac considerados hiperendémicos por la alta incidencia anual que presentan (48 a 60 casos por cada 100 000 habitantes)^{4,5,6}.

Clínicamente la esporotricosis es una enfermedad polimórfica; la mayor parte de las clasificaciones incluyen la forma cutánea linfática, cutánea fija, cutánea diseminada y algunas veces de forma extracutánea afectando huesos, articulaciones, pulmones y SNC². Este polimorfismo no depende de las variaciones de los agentes causales, sino de las diferentes respuestas inmunológicas del huésped hacia el hongo⁷. En el Perú, la

presentación clínica más frecuente es la forma cutánea linfática, contempla el 55-70 % de todos los casos estudiados, la forma cutánea fija es menos frecuente en un 30-36 % de las lesiones^{4,5,6}. Sin embargo, algunos estudios evidencian que la lesión cutánea fija representa alrededor del 56-60 % de los casos estudiados^{9,8}. También se han reportado algunos casos de esporotricosis cutánea difusa (4,5 %) y extracutánea con compromiso osteoarticular^{2,4}. Como podemos observar la presentación clínica de la esporotricosis es muy polimorfa, en su evolución se tiene el aspecto verrugoso, ulcerativo, eritematosa y acneiforme, que son de mucha utilidad en el diagnóstico y pueden imitar parte del cuadro clínico de otras infecciones como nocardiosis, leishmaniasis, tularemia, tuberculosis verrugosa, incluyendo infecciones por micobacterias atípicas.

El cultivo micológico es el gold standard para establecer el diagnóstico de la esporotricosis. El material para el cultivo debe obtenerse por aspiración de las lesiones cutáneas, líquido sinovial y LCR; el *Sporothrix schenckii* es un hongo dimórfico, en medio de cultivo agar Sabouraud dextrosa con cloranfenicol a 25 y 28°C da colonias filamentosas en las que microscópicamente se observan micelios delgados de 1 a 2 micras, tabicadas y ramificadas con microconidios hialinos o subhialinos sétiles y simpudólicos que crecen entre 3 a 5 días; a la transformación en medio de cultivo agar BHI sangre (Infusión cerebro y corazón) a 37°C dan colonias levaduriformes, con 5-8 días de incubación, compuestas por blastoconidios delgados. En los pocos casos en los que se observan formas parasitarias al examen directo o a la histopatología se observan dos tipos de estructuras; cuerpos asteroides y acumulaciones de levaduras elongadas, (en formas de puros o navecillas)^{2,7}, otras técnicas como la Reacción en Cadena de la Polimerasa (PCR) anidada han resultado infructuosos y son de inferior valor diagnóstico en comparación con el estudio micológico por cultivo¹⁰.

Según las guías de Infectious Diseases Society of America para la esporotricosis cutánea fija y linfática recomiendan el tratamiento con itraconazol por vía oral a dosis de 200 mg/día para adultos y de 6-10 mg/Kg hasta un máximo de 400 mg/día en niños. En nuestro medio el tratamiento con solución saturada de yoduro de potasio (SSKI) es de elección para el manejo de la esporotricosis y se inicia con una dosis de 5 gotas (utilizando un cuenta gotas) 3 veces al día y en aumento, según la tolerancia

1. Centro Médico Santa Teresa, Obispado de Abancay, Apurímac, Perú.

2. Centro de salud Villa Gloria, Abancay, Apurímac, Perú.

3. Biólogo

4. Médico-cirujano.

hasta llegar a 40-50 gotas 3 veces al día en adultos y para niños se inicia con 1 gota al día hasta llegar a un máximo de 1 gota por kg. de peso corporal o 40-50 gotas 3 veces al día. También se debe considerar la posibilidad de utilizar terbinafina a dosis de 500 mg por vía oral 2 veces al día. Si el paciente no puede tolerar estos agentes se le administra fluconazol 400-800 mg/día. Todas las lesiones resuelven a las 2-4 semanas del tratamiento. Para la esporotricosis osteoarticular, pulmonar, diseminada y meningitis se les administra 200 mg de itraconazol por vía oral 2 veces al día por lo menos 12 meses o anfotericina B, administrada en una formulación lipídica de 3-5 mg/kg/día, también podría utilizarse anfotericina B desoxicolato de 0,7-1,0 mg/kg/día para mujeres embarazadas¹¹.

En ese sentido, exponemos en esta galería, fotografías de pacientes con esporotricosis atendidos en el Centro Médico Santa Teresa de Abancay, para dar pautas útiles acerca de las diferentes formas clínicas de esta micosis. Para la obtención de las fotografías todos los pacientes firmaron un consentimiento informado y la publicación de estas fue autorizada por cada paciente.

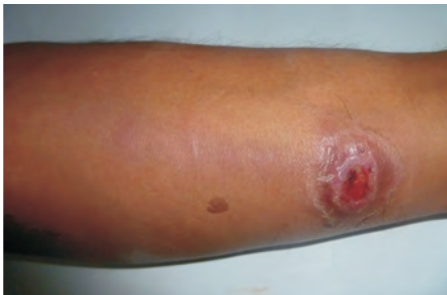

FIGURA 1. Esporotricosis cutánea linfática ulcerada, chancro de inoculación en el antebrazo con presencia de nódulos.

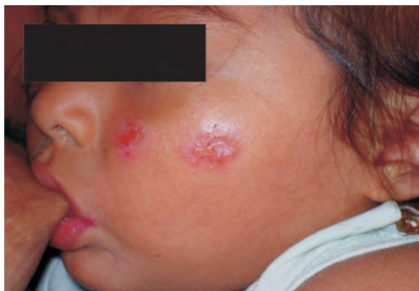

FIGURA 2. Esporotricosis cutánea fija, úlcera con lesión satélite afectando la cara.

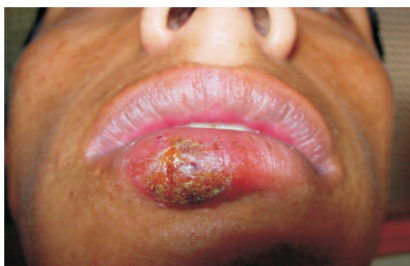

Foto 3. Esporotricosis cutánea fija, lesión ulcerocostrosa con proceso inflamatorio en el labio inferior. En un principio la lesión se diagnosticó como herpes labial.

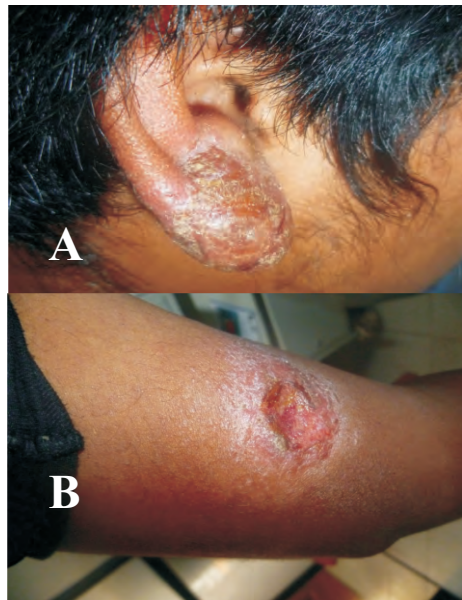

FIGURA 4. Esporotricosis cutánea fija, paciente con dos lesiones. A. Lesión ulcerocostrosa con pioderma en el lóbulo de pabellón auricular. B. Úlcera de brazo con borde infiltrado de tipo eczematoide.

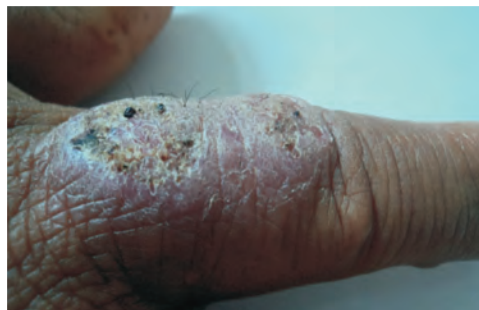

FIGURA 5. Esporotricosis verrugosa, placa eritematoviolácea escamocostrosa en un dedo.

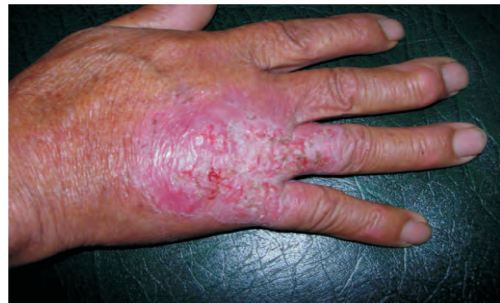

FIGURA 6. Esporotricosis cutánea fija psoriasiforme, placa infiltrada ulcerativa violácea afectando el dorso de la mano y los dedos.

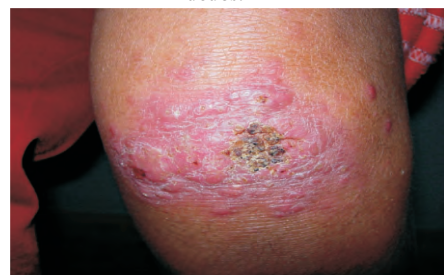

FIGURA 7. Esporotricosis cutánea linfática, lesión ulcerativa papular con lesiones secundarias acneiformes y nódulos de la rodilla.

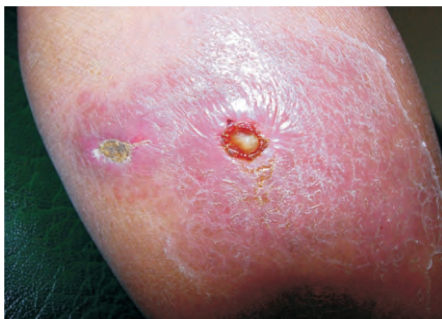

FIGURA 8. Esporotricosis cutánea fija, chancro de inoculación infiltrado con lesión satélite eczematizado de la pierna.

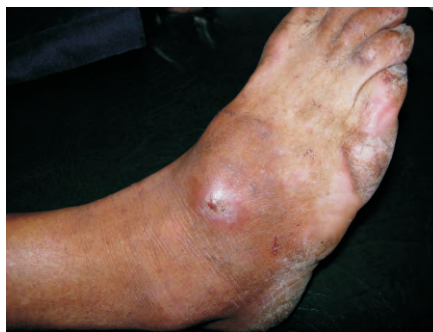

FIGURA 12. Esporotricosis cutánea fija, pápula con infiltrado en el dorso del pie. Paciente agricultor proveniente de Grau-Apurímac.

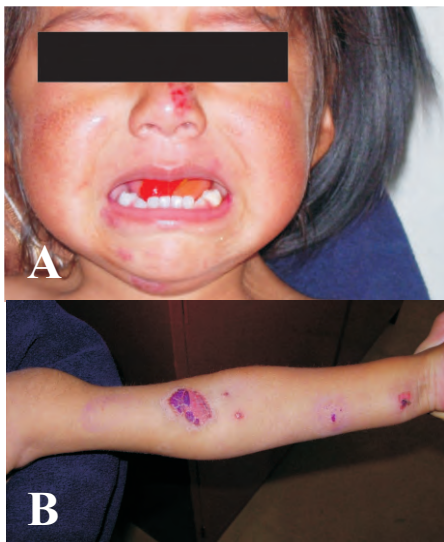

FIGURA 9. Esporotricosis cutánea linfática. A. Placa eritematosa infiltrada, con lesiones satélites en cuello, mentón y úlcera nasal. B. Lesiones ulcerativas múltiples en miembro superior.



FIGURA 13. Cultivo de *Sporothrix schenckii*, la superficie de las colonias es pardusca con surcos finamente radiados.

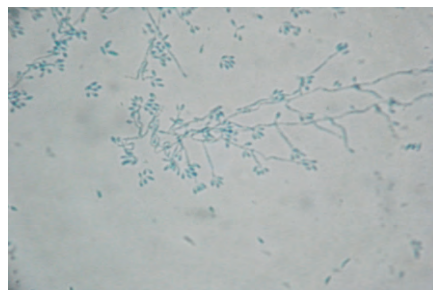


FIGURA 14. Micromorfología: forma miceliar, hebras miceliales torcidas con microconidios sésiles y simpudóicos, se observa en cultivos a 25°C.

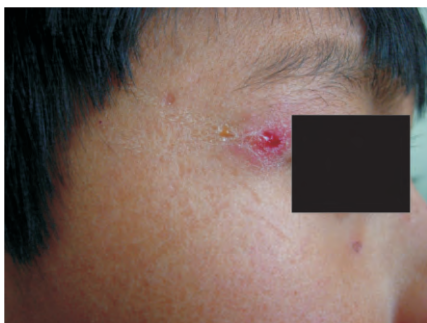


FIGURA 10. Esporotricosis fija palpebral, lesión ulcerativa en porción interna de párpado superior derecho.

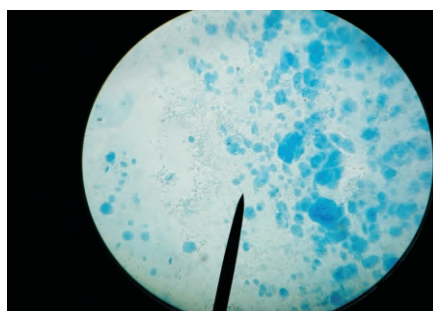


FIGURA 15. Micromorfología: forma levaduriforme o parasitaria, se observa en cultivos a 37°C (azul de lactofenol, 40X)

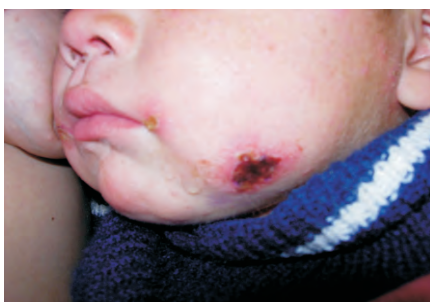

FIGURA 11. Esporotricosis fija, el eritema inicial de la mejilla está ulcerado y presenta lesiones secundarias satélites en la comisura de los labios.

REFERENCIAS BIBLIOGRÁFICAS

1. Marimon R, Cano J, Gené J, Sutton DA, Kawasaki M, Guarro J. *Sporothrix brasiliensis*, *S. globosa*, and *S. mexicana*, three new *Sporothrix* species of clinical interest. *J Clin Microbiol*. 2007; 45: 3198-206.
2. Arenas R. *Micología Médica Ilustrada* 3a ed. McGraw-Hill Interamericana. 2008; p: 149-159.
3. De Lima Barros MB, De Oliveira Schubach A, Galhardo MC, Schubach TM, dos Reis RS, Conceicao MJ, et al. Sporotrichosis with widespread cutaneous lesions: report of 24 cases related to transmission by domestic cats in Rio de Janeiro, Brazil. *Int J Dermatol*. 2003; 42(9):677-81. Disponible en: <http://cid.oxfordjournals.org/content/38/4/529.full>
4. García R. Esporotricosis en la altura de Cusco-Perú. Nueva Zona Endémica. Experiencia de once años. *Folia Dermatol Perú*. 1998; 9 (1-2): 59-61. Disponible en: http://sisbib.unmsm.edu.pe/bvrevistas/fofia/vol9_n1-2/ esporotricosis.htm
5. García M, Urquiaga T, López N, Urquiaga J. Esporotricosis cutánea en niños en un Hospital Regional del Perú. *Dermatol Perú*. 2004; 14(2): 104-9. Disponible en: http://revistas.concytec.gob.pe/scielo.php?pid=S1028-71752004000200004&script=sci_arttext
6. Papas PG, Tellez I, Deep AE, Nolasco D, Holgado W, Bustamante B. Sporotrichosis in Peru: description of an área of hyperendemicity. *Clin Infect Dis* 2000; 30 (1): 65-70. Disponible en: <http://www.ncbi.nlm.nih.gov/pubmed/10619735>
7. Bonifaz A, Vázquez-González D. Sporotrichosis: an overview. *G Ital Dermatol Venereol* 2010; 145: 6509-6657. Disponible en: [http://www.ncbi.nlm.nih.gov/sites/entrez?cmd=search&db=pubmed&term=Bonifaz%20A\[au\]&dispmax=50](http://www.ncbi.nlm.nih.gov/sites/entrez?cmd=search&db=pubmed&term=Bonifaz%20A[au]&dispmax=50)
8. Ramírez Soto MC, Andagua Castro J, Lizarraga Trujillo J, Aguilar Ancori EG, Pezo Ochoa JD. Esporotricosis en pacientes que acuden a un centro médico de referencia en Abancay, Perú. *Rev Perú Med Exp Salud Pública*. 2011; 28(3): 508-12. Disponible en: http://www.scielo.org.pe/scielo.php?pid=S1726-46342011000300016&script=sci_arttext
9. Flores A, Indacochea S, De La Fuente J, Bustamante B, Holgado W. Esporotricosis en Abancay, Perú. *Rev Per Epid*. 1991; 4(1):5-10. Disponible en: http://rpe.epiredperu.net/rpe_ediciones/v04_n01_1991/AO1.pdf
10. Mendoza M, Brito A, Schaper D, Spooner V, Alvarado P, Castro A, Fernández A. Evaluación de la técnica PCR anidada para el diagnóstico de la esporotricosis experimental. *Rev Iberoam Micol*. 2012; 29 (3):120-125.
11. Kauffman C, Bustamante B, Chapman S, Pappas P. Clinical Practice Guidelines for the Management of Sporotrichosis: 2007 Update by the Infectious Diseases Society of America. *Clinical Infectious Diseases*. 2007; 45:1255-65.

CORRESPONDENCIA

Max Carlos Ramírez Soto
maxcrs22@gmail.com